ANNALES
D'ANATOMIE PATHOLOGIQUE
ET D'ANATOMIE NORMALE
MÉDICO-CHIRURGICALE

QUATRIÈME ANNÉE · N° 5 · MAI 1927

MÉMOIRES ORIGINAUX

TRAVAIL DU LABORATOIRE DU PROFESSEUR A. GOSSET (1)

L'INFRA-ROUGE EN CYTOLOGIE

par

Eugène CALZAVARA et Ivan BERTRAND

Au cours de recherches cytologiques sur le cancer, nous avons été amenés à envisager une étude cellulaire dans le domaine de l'infra-rouge. Cette portion invisible du spectre n'avait pas été utilisée jusqu'ici par les histologistes, en raison de difficultés techniques considérables.

Les structures cellulaires normales ou pathologiques étudiées dans l'infra-rouge n'étant pas accessibles à l'observation visuelle directe, nous avons dû créer de toutes pièces une technique nouvelle.

Gye et Barnard, explorant l'autre extrémité du spectre, l'ultra-violet,

(1) J'ai eu la satisfaction de voir se poursuivre dans mon laboratoire, pendant dix-huit mois, des recherches très spéciales dues à la collaboration de M. Calzavara et de M. Ivan Bertrand.

M. Calzavara était venu en novembre 1925 nous présenter, à M. Ivan Bertrand et à moi, une série très complète de colorants usités comme sensibilisateurs en photochimie. M. Ivan Bertrand comprit l'intérêt considérable qu'il y aurait à employer ces produits en histologie. C'est la mise au point d'une nouvelle méthode de recherche, et les résultats acquis grâce à cette méthode, que nous apportons ici. (Note du professeur A. GOSSET.)

s'étaient heurtés à des difficultés d'ordre optique et durent construire de coûteux appareils de quartz.

Dans l'infra-rouge, le problème se pose autrement. La définition diminue au fur et à mesure que la longueur d'onde augmente. Il faut donc que cet inconvénient soit compensé par des artifices de coloration et de sélection. Nous verrons comment nous avons été amenés à utiliser certains termes de la série des cyanines.

L'emploi, en technique histologique, de corps utilisés jusqu'ici comme sensibilisateurs photographiques, constitue le pivot de nos recherches.

Parmi les cyanines, il en est une surtout dont nous exposerons la formule et qui nous a donné véritablement la clef de la structure visible dans l'infra-rouge, clef d'autant plus précieuse que tous les colorants histologiques se révélèrent transparents dans cette zone du spectre.

Poursuivant l'étude histologique et spectrochimique des cyanines, nous vîmes que la solution fournie par nous dans l'infra-rouge n'était qu'un cas particulier d'un problème micrographique beaucoup plus général.

Nous croyons que notre technique est susceptible de rendre de grands services en cytologie normale et pathologique.

Il y a là un moyen de recherche qui ne saurait être négligé.

Nous exposerons successivement :

les données optiques du problème ;

la constitution chimique des cyanines ;

l'étude spectrométrique des colorants histologiques usuels et des cyanines ;

la technique suivie ;

les résultats histologiques obtenus.

I. — *DONNÉES OPTIQUES DU PROBLÈME*

Dans la pratique habituelle de la microphotographie, on se préoccupe surtout de la traduction correcte des contrastes visuels. Les seules images cytologiques satisfaisantes, au point de vue de la définition, sont fournies par une seule gamme de teintes, généralement grises. Une image polychrome exige, en effet, un repérage des images monochromatiques, impossible à assurer avec l'exactitude voulue ; d'autre part, les autochromes sont limitées par le grain même de leurs écrans élémentaires.

K.-E. Mees, dans de beaux travaux aujourd'hui classiques, a étudié les colorants histologiques usuels et indiqué les zones spectrales à employer pour obtenir les résultats optima sur plaques ortho ou panchromatiques.

Le principe général est le suivant :

Pour avoir le maximum de détails, il faut utiliser une zone spectrale chevauchant plus ou moins sur les zones d'absorption et sur les zones de transparence du colorant employé ;

Pour avoir le maximum de contrastes, il faut utiliser une zone spectrale identique à la zone d'absorption du colorant employé.

Par exemple, une coupe colorée à l'éosine qui a une bande d'absorption 0 μ 470 — 0 μ 550 donnera le maximum de détails photographiée dans la zone 0 μ 540 — 0 μ 570, c'est-à-dire en utilisant une zone presque aux bords de la zone d'absorption et avec maximum de contrastes dans la région du vert spectral, par exemple 0 μ 500 — 0 μ 540.

En pratique, deux séries de faits atténuent l'efficacité du principe de Mees :

1° Il n'y a jamais de concordance absolue, *d'identité*, entre les zones de transmission ou d'absorption des coupes colorées et les zones de sensibilité des émulsions.

Les zones d'absorption des colorants et les courbes de sensibilité, même en ne considérant que les zones utilisées, ne coïncident nullement. Des maxima d'absorption peuvent ainsi correspondre à des lacunes de sensibilité.

2° Les colorants habituellement utilisés en histologie sont généralement d'une nuance très « impure ». Leur spectre d'absorption s'étend pratiquement sur toute la zone de sensibilité des émulsions. Bien souvent, l'absorption n'est que partielle et, lorsqu'elle est bien marquée, l'intervalle d'extinction pratiquement totale est relativement petit par rapport à la zone spectrale utilisée. Dans la majorité des cas, la sélection ne joue donc que sur une partie des zones d'absorption du colorant utilisé.

Ce phénomène est encore plus marqué s'il y a métachromasie, car le changement de nuance, visuellement suffisant, devient très difficile à enregistrer efficacement.

Comme conclusion logique, nous devons donc rechercher des *colorants histologiques doués d'une zone d'absorption correspondant exactement à la zone de sensibilité de l'émulsion employée pour le photogramme.*

Si l'on peut établir une relation étroite entre ces deux zones, si on peut les faire varier en même temps et dans le même sens, le problème sera résolu.

Bien mieux, il sera résolu non seulement pour le spectre visible, mais pour toutes les zones spectrales invisibles, accessibles photographiquement, l'ultra-violet et l'infra-rouge.

Le résultat final est encore fonction d'une troisième variable, d'im-

portance capitale : l'affinité des coupes histologiques pour le colorant déterminé.

Si la coupe traitée à l'aide du colorant optimum a une zone d'absorption nette dans l'infra-rouge, le résultat d'une microphotographie dans cette région pourra être supérieur à celui obtenu dans une zone spectrale de longueur d'onde inférieure ; et cela malgré la loi qui lie le pouvoir séparateur à la longueur d'onde.

II. — *LES CYANINES*

Les émulsions ortho et panchromatiques actuelles sont obtenues en colorant le halo-sel d'Ag, en cours de fabrication, à l'aide de corps convenablement choisis : les *sensibilisateurs*.

Tout sensibilisateur jouit d'une double propriété :

1° Il teint le halo-sel d'Ag., généralement l'Ag Br.

2° Il communique à celui-ci la propriété d'être impressionné par les radiations correspondant à son propre spectre d'absorption. En règle générale, la courbe de sensibilité créée épousera de très près la courbe d'absorption, sauf un léger décalage de 0 μ 02 environ de la première par rapport à la seconde.

Les sensibilisateurs sont fort nombreux. Le plus ancien, l'érythrosine, est encore utilisé couramment pour la fabrication des émulsions dites orthochromatiques, sensibles au vert spectral 0 μ 5-0 μ 6. Mais les plus remarquables peuvent être groupés dans une classe particulière de colorants, peu intéressants au point de vue tinctorial, car ils sont très photolabiles, d'une part, et, d'autre part, assez ardus à préparer correctement. Ce sont les « cyanines ».

Au sens actuel du mot, les cyanines peuvent être définies comme suit :

L'ensemble formé par deux noyaux quinoléiques, substitués ou non, tant dans la chaîne benzénique que dans le chaînon pyridique, l'un des noyaux contenant un azote alcoylé trivalent, l'autre contenant un azote halo-alcoylé pentavalant.

Ces deux noyaux sont reliés par une chaîne vinylique linéaire à un ou plusieurs atomes de carbone (= *CH* — *ou* = *CH* — *CH* — ..... *CH* —) *disposés de telle sorte que le premier atome de C échange deux valences avec le C en — 2 ou en — 4 de la chaîne pyridique portant un N trivalent.*

Cette définition — la seule exacte — est malheureusement fort complexe et demande quelques éclaircissements sommaires.

La quinoléine dérive de la juxtaposition d'une chaîne benzénique (Bz) et d'une chaîne pyridique (Py).

Les substitutions sont numérotées selon le schéma généralement adopté.

Le dérivé alcoylé à l'N s'écrit

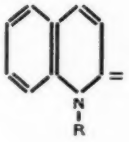

ou :

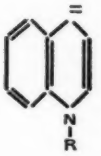

où l'N est trivalent.

Le dérivé halo-alcoylé à l'N s'écrit

où l'N est pentavalent.

Soit une cyanine :

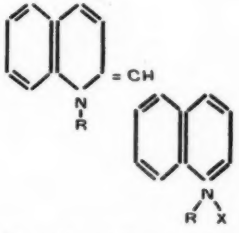

où X représente un radical acide et R un radical alcoyle. On voit que la chaîne vinylique dont il était question plus haut est ici insérée entre les positions — 2 et — 4′. On voit également que la double valence du C est échangée avec le noyau quinoléique pourvu d'un N trivalent, tandis que la simple valence s'oriente (en — 4′, dans l'exemple ci-dessus) vers le noyau quinoléique possédant un N pentavalent.

Le corps ci-dessus est donc bien une cyanine, conforme à la définition donnée plus haut.

Il en résulte, en tenant compte des degrés de liberté permis par la définition susdite, que les cyanines peuvent différer :

1° Par le nombre d'atomes de C de la chaîne vinylique, nombre toujours impair, semble-t-il (un ou trois) ;

2° Par l'orientation des liaisons vinyliques entre les deux noyaux. On admet jusqu'ici que les trois orientations suivantes sont possibles :

a) 2 — 2′ ; — *b)* 2 — 4′ ; — *c)* 4 — 4′.

En faisant varier, à la fois ou séparément, ces deux éléments : nombre d'atomes de la chaîne vinylique et orientation de celle-ci, on obtient six types de cyanines. Chacun de ces six types admet des homologues supérieurs en nombre quasi illimité. Il nous suffira d'indiquer que la substitution totale ou partielle des noyaux plus ou moins semblables permet d'augmenter le nombre des cyanines proprement dites, en créant des corps qui ne sont plus des cyanines, mais qui sont néanmoins assez près de celles-ci pour en partager les propriétés photochimiques.

Pour la clarté de l'exposé qui va suivre, nous indiquons ci-après un schéma de cyanine, avec les différentes positions numérotées. Les chiffres portant l'indice appartiennent toujours au noyau portant l'azote pentavalent.

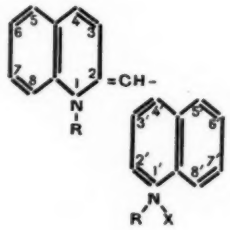

Pour plus de simplicité, nous ne noterons pas les doubles liaisons dans les noyaux quinoléiques et nous écrirons plus simplement, par exemple :

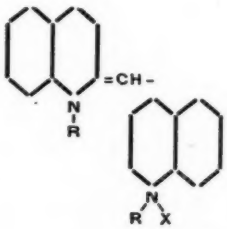

Nous avons étudié surtout les cyanines suivantes :

a) Cyanines à liaison 2 — 2′ :

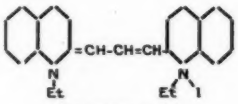

Histochrome 14

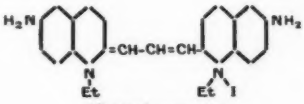

Histochrome 15

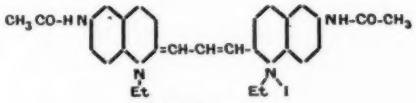

Histochrome 16

b) Cyanines à liaison 2 — 4′ :

1° Chaîne vinylique à un atome de C :

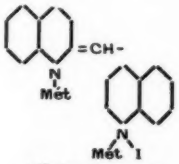

Histochrome 7

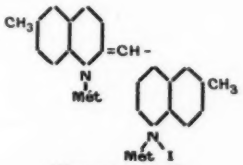

Histochrome 8

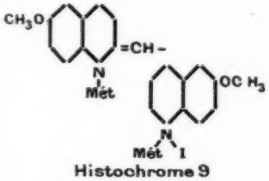

Histochrome 9

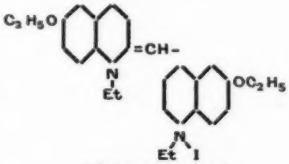

Histochrome 10

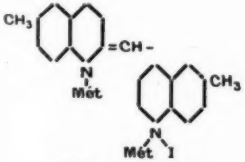

Histochrome 11

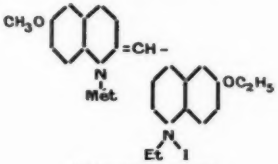

Histochrome 12

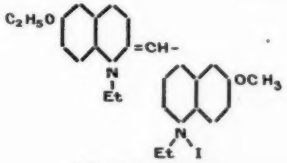

Histochrome 13

2° Chaîne vinylique à trois atomes de C :

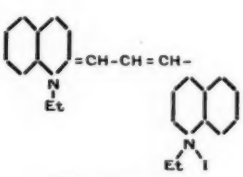

Histochrome 2

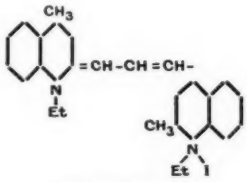

Histochrome 3

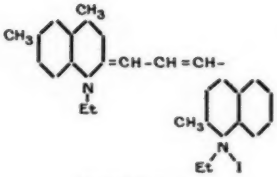

Histochrome 4

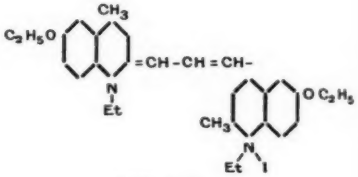

Histochrome 5

c) Cyanines à liaison 4 — 4′ :

1° Chaîne vinylique à un atome de C :

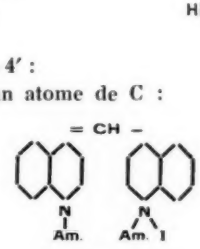

Histochrome 6

2° Chaîne vinylique à trois atomes de C :

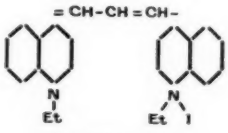

Histochrome 1

Dans les formules précédentes

Mét = $-CH_3$;
Et = $-C_2H_5$;
Am = $-CH_2-CH_2-CH(CH_3)_2$

nous avons employé soit les dérivés iodés, — seuls indiqués dans les

formules pour plus de simplicité, — soit des dérivés bromés, chlorés, sulfo-éthylés, etc.

III. — *ÉTUDE SPECTROMÉTRIQUE DES COLORANTS HISTOLOGIQUES USUELS ET DES SENSIBILISATEURS*

Au cours de nos recherches, nous avons pu démontrer que *les sensibilisateurs sont d'excellents colorants histologiques.* Ce fait, d'une importance primordiale, permet l'utilisation simultanée d'un *même* corps comme sensibilisateur photographique et comme colorant histologique. Ainsi se trouve réalisée la concordance idéale dont nous parlions plus haut entre les courbes d'absorption des coupes colorées et les courbes de sensibilisation du bromure d'argent teinté avec ces mêmes colorants.

Nous disons volontairement « courbe de sensibilisation » et non « courbe de sensibilité. »

Sensibilité initiale

La couche sensible vierge possède, en effet, une sensibilité initiale, variable comme étendue et comme intensité avec le sel d'argent qu'elle contient et le mode de fabrication.

Généralement la sensibilité propre du bromure d'argent est du type



FIG. 1. — Sensibilité propre du bromure d'argent.
En abcisses les longueurs d'onde, en ordonnées les densités.

reproduit ci-après (fig. 1). Elle commence vers 0 μ 370 et finit à 0 μ 510, avec un maximum net à 0 μ 460 (variable).

(En réalité la sensibilité dans l'ultra-violet s'étend plus loin : mais celui-ci est rapidement arrêté par les parties en verre du spectrographe à réseau utilisé.)

La zone de sensibilité propre ou sensibilité initiale de l'émulsion vierge varie d'ailleurs assez fortement non seulement avec la nature du sel d'argent employé, mais avec les marques des plaques utilisées. On agira donc sagement en vérifiant rapidement la nature et l'étendue de la sensibilité initiale.

Sensibilisation

La sensibilisation détermine deux phénomènes différents :

1° Une dépression, généralement faible, de la sensibilité initiale ;

2° La création d'une zone supplémentaire de sensibilité.

Nous appelons zone de sensibilisation cette zone supplémentaire et courbe de sensibilisation la courbe correspondante.

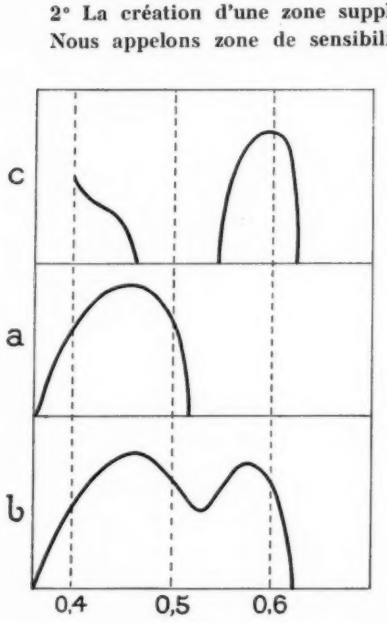

FIG. 2.

a, courbe de sensibilité d'une plaque vierge *A* ;
b, courbe de sensibilité d'une plaque identique *B* sensibilisée par *S* ;
c, Courbe d'absorption d'une coupe histologique colorée par *S*.

Soit :

a) La courbe de sensibilité d'une plaque vierge *A* ;

b) La courbe de sensibilité d'une plaque identique *B* sensibilisée par le corps *S* ;

c) La courbe d'absorption d'une coupe histologique colorée par ce même corps *S*.

La « zone de sensibilisation » de la plaque *B* se trouve entre 0 μ 510 et 0 μ 620, et correspond à l'absorption *c* du colorant *S*.

Photographions successivement la coupe colorée par *S*, d'abord sur la plaque vierge *A*, ensuite sur la même plaque sensibilisée *B*.

Plaque A. — Le photogramme obtenu sur *A* n'aura pas de caractères particulièrement intéressants. Les contrastes seront faibles et le cliché médiocre. En effet, on ne peut songer à obtenir les effets de sélection dans une zone spectrale aussi restreinte que la zone de sensibilité de la plaque A.

Plaque B. — Les résultats commencent à varier d'une manière intéressante si nous considérons la plaque *B*.

1° Supposons d'abord le photogramme obtenu sans écran sélecteur.

La coupe colorée a un spectre d'absorption très voisin de *c*. La zone 0 μ 500 — 0 μ 600, supposée agissant seule, donnerait donc un cliché contrasté, puisque nous sommes ici dans le cas type : utilisation d'une zone de sensibilité identique à la zone d'absorption du colorant utilisé.

Ici, il y a véritablement identité. Donc, en ce qui concerne cette zone $0\,\mu\,500 - 0\,\mu\,600$, l'effet de contraste est bien optimum.

De même la zone $0\,\mu\,400 - 0\,\mu\,500$ supposée agissant seule, interviendrait à son tour dans le sens inverse : la photographie, en ce qui concerne cette zone, est obtenue à l'aide de radiations correspondant entièrement à la zone de transparence du colorant sensibilisateur, transparence maxima, mais non absolue en général. L'effet de contraste est bien minimum.

Le cliché *B* résultant sera donc la résultante des deux clichés élémentaires que nous imaginerons superposés.

2° Si, maintenant, tout en utilisant la plaque *B*, nous supprimons, à l'aide d'un écran particulier, jaune en l'espèce, tout ou partie de la zone $0\,\mu\,400 - 0\,\mu\,500$, c'est-à-dire du bleu spectral, initialement utilisé, nous verrons l'effet de contraste devenir de plus en plus net, jusqu'au moment où la zone $0\,\mu\,400 - 0\,\mu\,500$ étant supprimée entièrement, nous obtiendrons l'effet de contraste maximum.

Il est impossible d'aller plus loin, car les deux courbes, sensibilisation et absorption, se superposent presque absolument. Le résultat micrographique sera fonction à la fois des propriétés tinctoriales du colorant employé et de la sélection obtenue par l'écran.

Impossibilité d'utilisation des plaques panchromatiques

On aurait pu songer *a priori* à l'utilisation de plaques panchromatiques et d'écrans sélecteurs convenables. Cette solution est à rejeter pour diverses raisons :

1° Une plaque panchromatique vraie exige l'emploi de deux sensibilisateurs au moins, dont le mélange influe considérablement sur la courbe de sensibilisation. Il en résulte la perte inévitable d'individualité de la courbe de sensibilisation, qui ne « colle » plus sur la courbe d'absorption.

2° Les écrans sélecteurs ont presque toujours des zones de transparence caractérisées par des courbes en forme de parabole, à maximum nettement marqué. L'écran est même d'autant plus efficace que ce maximum est plus élevé. Il en résulte qu'on ne peut utiliser qu'une bien petite partie de la zone d'absorption du colorant, partie qui ne sera pas nécessairement la plus caractéristique, ni la plus éloignée de la zone de sensibilité initiale (fig. 3).

Le problème devient alors très ardu à résoudre avec des écrans de sélection, et en général la solution possible est bien loin de valoir la solution logique envisagée plus haut. D'ailleurs, une plaque panchro-

matique ne permettrait pas l'utilisation de zones spectrales telles que l'infra-rouge.

Par contre, la solution que nous avons envisagée et réalisée ne souffre aucune restriction. Elle est générale dans le sens le plus large du mot, et les résultats les plus intéressants sont précisément obtenus dans l'infra-rouge.

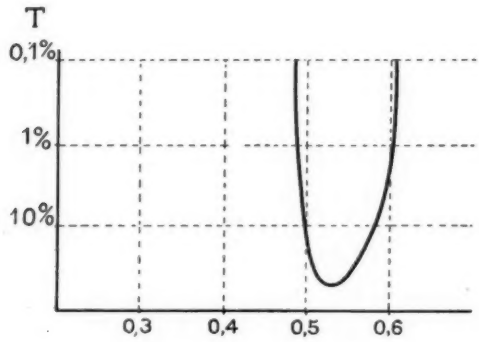

FIG. 3. — Courbe de transparence d'un écran vert de solution additive. Ecran n° 61 N Wretten.

« Le dos de cuiller »

Lorsqu'on utilise les différents sensibilisateurs et que l'on compare les courbes de sensibilité obtenues, on constate qu'au fur et à mesure que la sensibilité s'étend vers les grandes longueurs d'onde (extrémité rouge du spectre), la zone de sensibilisation apparaît de plus en plus comme indépendante.

Sensibilité initiale et sensibilisation ont d'abord une zone commune et empiètent plus ou moins l'une sur l'autre. Puis elles se détachent plus nettement, la zone de démarcation étant constituée par un vallonnement bien marqué, par un de ces « trous » qui font le désespoir des spectrographes. Ce trou s'élargit encore jusqu'à ce que la courbe de sensibilisation soit nettement séparée de la courbe de sensibilité initiale.

Ainsi se trouve réalisé par les deux courbes de sensibilité et de sensibilisation l'aspect en « dos de cuiller ».

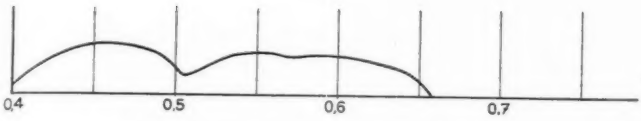

FIG. 4. — La zone de sensibilisation est très proche de la zone de sensibilité initiale. Creux en 0 μ 520 (histochrome 8).



FIG. 5. — La zone de sensibilisation s'éloigne de la zone de sensibilité initiale. Le creux en 0 μ 520 s'étend presque jusqu'à 0 μ 550 (histochrome 14).

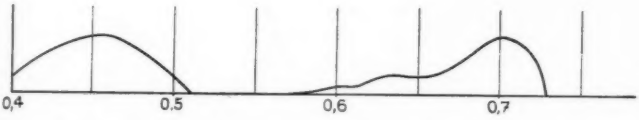

FIG. 6. — Le zone de sensibilisation s'écarte de plus en plus de la zone de sensibilité intitiale. Le creux s'étend de 0 μ 520 à 0 μ 590 (histochrome 3).

Remarquer les trois maxima de la courbe de sensibilisation :

α à 0 μ 700 ;
β à 0 μ 630 ;
γ à 0 μ 600.

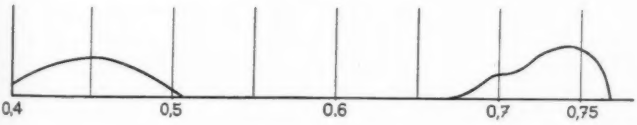

FIG. 7. — La zone de sensibilisation se détache complètement de la zone de sensibilité initiale. Le creux s'étend de 0 μ 510 à 0 μ 680 (histochrome 1).

Etude de la zone de sensibilité créée dans le rouge et l'infra-rouge

Très généralement, on voit alors apparaître une courbe caractéristique douée de deux ou trois maxima (fig. 6).

Un maximum absolu α est situé vers l'extrémité rouge ou infra-rouge. La courbe tombe rapidement et cesse brusquement. La tangente à l'extrémité infra-rouge de la courbe se confond, pour ainsi dire, avec la normale à l'axe des λ.

Les maxima secondaires β et γ sont situés sur la branche descendante vers le bleu. En général, β est bien marqué, tandis que γ est parfois difficile à reconnaître. De ce côté, la courbe d'absorption descend lentement. Son extrémité bleue est presque tangente à l'axe des λ.

La sélection est donc bien plus facile, plus efficace, vers l'extrémité rouge que vers l'extrémité bleue de la courbe de sensibilisation.

D'autre part, dans l'infra-rouge, on peut admettre, sans dommage aucun, une large tolérance quant aux limites d'absorption des écrans de sélection. On n'empiétera que sur l'extrémité aplatie, que sur la « queue » de la courbe de sensibilisation, autant, bien entendu, que cette queue soit bien dégagée de la zone de sensibilité initiale.

Ecrans sélecteurs pour l'extrémité rouge du spectre

Les écrans qui peuvent nous être utiles sont ceux qui assurent l'absorption brusque jusqu'à $0\,\mu\,600$ environ.

En règle générale, les écrans transmettant une fraction plus ou moins grande, mais continue, de l'extrémité rouge du spectre, sont doués d'une absorption nette, assez brusque, mais à bords convexes, bien que de faible courbure.

Il en résulte une certaine transparence, petite, mais réelle, pour des radiations qu'on voudrait absorber, par exemple $0\,\mu\,490 - 0\,\mu\,500$ pour l'exemple de la figure 6. Si la pose est assez longue, on peut craindre d'atténuer bien des contrastes en raison de cette transparence parasite.

Il n'en est plus de même si, l'écart entre les deux zones de sensibilité et de sensibilisation étant suffisant, on peut choisir un écran à absorption plus marquée, à bords plus avancés vers le rouge. L'effet parasite s'atténuera, disparaîtra. Enfin, si nous utilisons seulement les « massues » de l'extrémité rouge ou infra-rouge, nous verrons l'effet de contraste atteindre un maximum, généralement moins harmonieux que le contraste adouci obtenu avec un écran sélecteur moins brusque.

Conclusions

L'ensemble de ces considérations justifie pleinement le fait expérimental que les résultats microphotographiques s'améliorent au fur et à mesure que la zone de sensibilisation se déplace vers l'infra-rouge. Les avantages ainsi obtenus dépassent de loin les inconvénients dus à la diminution de la définition et du pouvoir séparateur en raison de la valeur de λ utilisé.

Difficultés de l'infra-rouge extrême

On serait tenté de pousser à l'excès les conclusions précédentes en cherchant la solution optima dans l'emploi de sensibilisateurs pour l'infra-rouge extrême (nous entendons « extrême » au point de vue photographique) et d'écrans sélecteurs doués uniquement d'une transparence dans l'infra-rouge bien caractérisée.

Mais alors divers obstacles surgissent :

a) Il est extrêmement difficile d'obtenir des plaques semblables suffisamment rapides au delà de $0\,\mu\,8$. En tout cas, des plaques semblables sont peu maniables et se conservent mal dans un laboratoire du type habituel.

b) Les pseudo-images dues à des floculations ou à des inégalités de séchage, à des impuretés insoupçonnées, à l'hyposulfite, le grand ennemi, surtout avec les émulsions au collodio-bromure d'argent, et aussi aux traces d'autres sensibilisateurs ; toutes ces images viennent troubler et fausser l'interprétation correcte.

c) Les écrans permettant d'isoler correctement des zones *étroites* et bien déterminées de l'infra-rouge sont bien difficiles à réaliser pratiquement.

Les deux écrans de Wood (n°s 77 et 78 de Wratten et Wainwright) sont excellents pour l'infra-rouge moyen. Mais leur courbe d'absorption (fig. 8) ne permet pas d'isoler une région spectrale étroite dans l'infra-rouge. Elle permet de supprimer le spectre visible, ce qui est tout à fait différent.

Les essais que nous avons faits avec les différentes dicyanines par exemple, même selon la technique de Burns, ne nous ont jamais donné de résultats vraiment intéressants, soit avec les écrans de Wood, soit avec des écrans à absorption moins abrupte, mais plus avancée (type vert naphtol, filter blaugrün, etc.) (fig. 9).

Cela ne signifie aucunement que ces corps et ces écrans ne conviendront jamais. Seule l'expérience pourra nous renseigner à ce sujet.

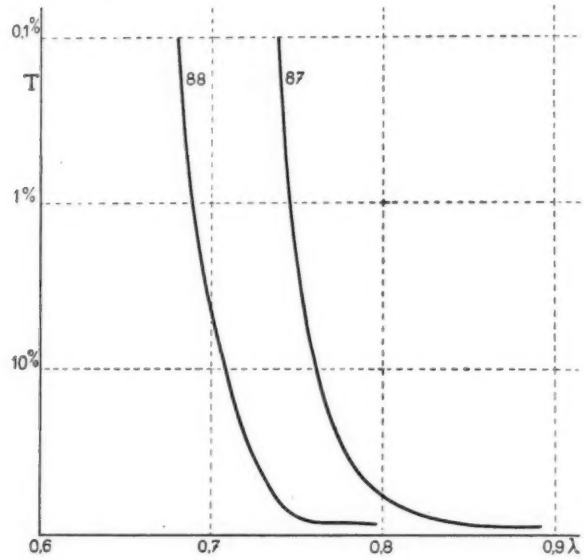

FIG. 8. — Ecrans de Wood n° 88 et 87 Wratten.

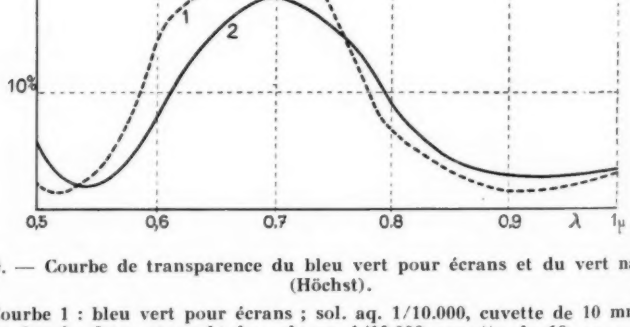

FIG. 9. — Courbe de transparence du bleu vert pour écrans et du vert naphtol (Höchst).

Courbe 1 : bleu vert pour écrans ; sol. aq. 1/10.000, cuvette de 10 mm.
Courbe 2 : vert naphtol ; sol. aq. 1/10.000, cuvette de 10 mm.

Cas exceptionnels

Enfin, il y a lieu de tenir compte du décalage possible entre les zones de sensibilisation et les zones d'absorption avec certaines catégories de colorants et de couches sensibles.

Le collodio-bromure, par exemple, se prête admirablement à ce genre de décalages parfois énormes, surtout dans l'infra-rouge.

A titre d'exemple, les différences entre les maxima d'absorption et de sensibilisation sont presque toujours de l'ordre de grandeur de 0 μ 02. Ainsi :

	Max. abs.	Max. sens.	Δ
Erythrosine.....	0μ518	0μ540	0μ022

Mais certains colorants, sur collodio-bromure, donnent un décalage quatre à cinq fois plus élevé.

Par exemple, le benzo vert C et le noir diazo BHN (couleurs azoïques) ont les caractéristiques suivantes :

	Max. abs.	Max. sens.	Δ
Benzo vert C.....	0μ595	0μ660	0μ065
Noir diazo BHN.....	0μ572	0μ670	0μ098

Ce décalage équivaut à un tiers environ du spectre visible. Et, dans ce cas, on ne peut évidemment utiliser correctement la méthode que nous venons d'exposer.

Mais, il s'agit de colorants peu employés et mal définis. En outre, le collodio-bromure est une couche sensible peu connue des histologistes.

Nous avons tenu néanmoins à signaler la possibilité d'exceptions de ce genre.

IV. — *TECHNIQUE DE MICROPHOTOGRAPHIE*

Nous supposons le lecteur en présence de l'appareil de microphotographie d'une part, de coupes colorées selon notre méthode d'autre part. Le réglage de l'appareil doit être parfait. Stabilité de la mise au point, absence de jeu dans les mécanismes de déplacement micrométrique sont les deux conditions fondamentales.

Un bon objectif apochromatique suffit pour obtenir un photogramme correct et superposable à l'image visuelle, à condition de ne pas utiliser l'extrémité rouge du spectre. A plus forte raison, l'erreur sera sensible si on utilise l'infra-rouge, le système optique étant corrigé pour des régions spectrales trop éloignées de la zone utilisée.

Toutes choses égales d'ailleurs, le plan photographié dans l'infra-

rouge est décalé par rapport au plan mis au point visuellement d'une certaine distance, qui devient très appréciable dans les recherches cytologiques à l'immersion.

Il faut donc pouvoir corriger au micromètre la mise au point visuelle et faire avancer ou reculer la frontale de l'objectif d'une certaine fraction de μ. La valeur du cliché obtenu dépend en grande partie de la précision de cette correction *et du jeu du micromètre employé.*

Recherche de la correction micrométrique

Nous avons déterminé la correction micrométrique comme il suit. On dépose sur une lamelle bien lavée un voile très léger d'argent métallique (par argenture chimique ou par bombardement cathodique). Le voile doit être à peine perceptible à la loupe. Si on préfère argenter plus énergiquement, on le peut (sans excès toutefois), à condition de rayer ensuite nettement avec une pointe fine la couche argentée.

Monter ensuite au baume.

Le test argenté ainsi obtenu est examiné à l'immersion sur la glace transparente de la chambre photographique. On fait la mise au point avec la loupe sur un semis de grains ou sur les bords d'une rayure. On lit au vernier la valeur actuelle du micromètre.

A l'aide de deux séries de plaques, destinées les unes au spectre visible, les autres à l'infra-rouge, on fait des coupes optiques encadrant largement la mise au point visuelle. Par exemple, si la valeur de celle-ci lue au micromètre est 2 et si une division vaut 2 μ, on fera des clichés en plaçant le micromètre à : 1, 1.25, 1.50, 1.75, 2, 2.25, 2.50, 2.75, 3, c'est-à-dire des coupes optiques de 0 μ 50 d'écart.

On développe ensuite les deux séries de clichés et on les compare. On trouvera deux clichés qui concorderont entre eux et avec l'image visuelle. On connaît leur décalage. Ce décalage, connu une fois pour toutes, sera effectué régulièrement lorsqu'on enregistrera des clichés dans la région spectrale correspondante.

A titre d'exemple, dans nos recherches avec des objectifs apochromatiques Zeiss à immersion homogène f = 2 mm. — O. N. = 1.30 et les oculaires spéciaux Homal Zeiss, le décalage de l'objectif nécessaire pour obtenir à 0 μ 7 — 0 μ 8 une image superposable à l'image visuelle, est de 1 μ.

Cette correction est indispensable, elle évite de fausses interprétations. Elle sera vérifiée ensuite sur des coupes à structure fine. Mais il faut commencer par un test n'ayant pas d'absorption sélective dans la zone explorée. Le test argenté est le plus sûr.

On sera très strict dans cette mise au point de l'appareil. Elle est assez délicate, et les résultats acquis ne valent que pour la région spectrale étudiée. Il faut donc refaire les essais pour chaque région nouvelle explorée.

Technique de sensibilisation

Il est difficile de donner ici des indications précises sur la technique de sensibilisation « au trempé », la seule accessible au laboratoire, les résultats variant à l'extrême, selon l'histochrome employé et la qualité des émulsions utilisées.

Voici, à titre d'indication, la manière de procéder avec l'une de nos cyanines :

Immerger pendant deux à trois minutes dans l'obscurité la plaque à sensibiliser, dans la solution suivante :

Chlorochrome (sol : 1/1000e dans alcool à 96°)....	cc. 20
Alcool éthylique 33°.....	cc. 1000

Egouttez sans laver.

Sécher à l'obscurité dans un courant d'air filtré et sec.

Les plaques sont utilisables quarante-huit heures après la sensibilisation.

Toutes ces opérations doivent être conduites dans une obscurité totale. Il en est de même de la mise en châssis et du développement.

Développement

Après avoir bien déterminé le temps de pose, on développe avec un révélateur frais et de formule invariable pendant le même nombre de minutes et à une température bien déterminée.

Il faut renoncer délibérément à toute intervention au cours du développement. La durée de l'exposition règle la densité du cliché et la durée du développement en règle les contrastes.

La suite des opérations est identique à celle du développement habituel.

V. — *TECHNIQUE HISTOLOGIQUE*

Nous exposons ci-après la technique suivie par nous pour l'utilisation de l'histochrome 1, le colorant qui nous a donné les meilleurs résultats dans l'infra-rouge.

Nous avons d'abord essayé des *colorations vitales.*

a) La coloration en masse de fragments histologiques est fort longue et ne parvient pas à pénétrer la profondeur des tissus.

b) Des coupes à la congélation pratiquées directement sur des fragments frais sont assez difficiles à obtenir. Elles se rétractent, adhèrent aux baguettes de verre, aux cupules et ne prennent que très faiblement le colorant. Il semble que l'histochrome 1 en solution alcoolique ne colore les tissus frais qu'autant que le permet simultanément son faible pouvoir de fixation.

En outre, les recherches cytologiques pratiquées à un fort grossissement sur des tissus non fixés ont l'inconvénient d'être fort gênées par la plasticité des cellules dont le protoplasme constitue un véritable gel avec des inclusions animées de mouvements browniens. Dans ces conditions, le moindre déplacement de la vis micrométrique provoque, par l'intermédiaire de l'immersion, des remous considérables à l'intérieur de la cellule.

Ces diverses raisons, jointes à l'absence presque totale d'affinité de l'histochrome 1 pour les tissus frais, nous a fait renoncer aux colorations vitales.

Les *frottis* ne nous ont pas donné de meilleurs résultats. Un frottis amène forcément la destruction de nombreuses cellules dont les débris peuvent donner lieu à des aspects artificiels d'interprétation difficile.

Dans les tumeurs malignes, les frottis de zones partiellement nécrotiques fournissent de nombreux grumeaux, source nouvelle d'artéfact.

Par contre, des frottis de sang nous ont donné d'excellentes images.

La méthode de choix, celle à laquelle on est inévitablement conduit, est la technique classique de coloration sur pièces parfaitement fixées, coulées dans la paraffine et débitées en coupes extrêmement minces.

Nous allons exposer les quelques modifications apportées dans les temps successifs par notre procédé de recherche.

Fixation. — Il n'est pas absolument indifférent d'utiliser n'importe quel fixateur.

L'histochrome 1 est un produit très instable, absolument incompatible avec certaines solutions.

C'est ainsi que les divers fixateurs renfermant du chrome sous la forme d'acide chromique ou de bichromate de potassium rendent impossible une coloration ultérieure à l'histochrome 1. Même après un lavage prolongé, le colorant se décompose et donne sur toute la coupe un précipité de petites granulations bleuâtres, tandis que les noyaux sont à peine reconnaissables.

On doit donc rejeter d'emblée le liquide de Müller, le Flemming, le fixateur de Regaud, le Helly..., et pour des raisons analogues les liquides renfermant de l'acide osmique.

Par contre, le fixateur de Bouin nous a toujours donné complète satis-

faction. L'acide picrique et l'acide acétique que renferme ce produit ne sont pas un obstacle à la coloration, à condition de pratiquer sur les coupes un lavage prolongé à l'eau de source.

Les fixateurs renfermant du sublimé tels que le sublimé acétique ou la formule de Brazyl-Masson donnent également d'excellents résultats avec l'histochrome 1.

Mais, quel que soit le produit employé, les fragments utilisés devront être suffisamment minces pour permettre une fixation parfaite.

Faute d'une bonne fixation, les colorations et les microphotographies ultérieures ne donnent que de médiocres résultats.

L'*inclusion* à la paraffine ne présente rien de spécial. Il convient cependant de surveiller attentivement la température de l'étuve pour ne pas provoquer des rétractions ou des altérations protoplasmiques artificielles.

Les coupes doivent être minces, ne pas dépasser 5 μ. Une épaisseur moindre est inutile, on peut alors avoir de minuscules détails sectionnés en plusieurs points : un globule rouge fait alors partie de plusieurs coupes.

Plus encore que la minceur des coupes, un étalement rigoureusement plan est nécessaire. La moindre ondulation rend impossible une mise au point précise et déforme entièrement le photogramme.

Coloration. — Les coupes histologiques déparaffinées et mises en contact même prolongé avec une solution alcoolique restent sensiblement incolores à la température ordinaire.

Au contraire, la coloration avec une solution hydro-alcoolique faite à l'étuve donne d'excellents résultats.

Nous avons, après de tongs tâtonnements, utilisé le principe de la technique de Friedmann pour la coloration des bacilles de Koch sur coupes.

a) On prépare d'abord une solution d'eau anilinée d'Erlich.

Agiter fortement 4 centimètres cubes d'aniline pendant cinq minutes environ avec 100 centimètres cubes d'eau distillée. On filtre sur un papier humide.

Cette solution d'eau anilinée doit être employée assez rapidement. Quelques jours après sa préparation, une solution vieillie donne des colorations rapidement altérables (bavures).

b) Le colorant utilisé résulte du mélange suivant :

Solution alcoolique (alcool 96) à 1/1000 d'histochrome 1 : 5 cc.
Eau anilinée, 10 cc.

Cette solution doit être préparée extemporanément, elle ne se conserve pas longtemps.

La coupe déparaffinée et passée par l'alcool est entièrement recouverte par quelques gouttes de ce mélange.

On pose la lame sur une platine chauffante pendant cinq minutes, jusqu'à émission de légères vapeurs.

c) Il ne reste plus qu'à passer rapidement par les alcools croissants. Ce qui différencie légèrement la coupe en éliminant l'excès de colorant.

d) Xylol et montage au baume.

Les préparations obtenues sont d'un beau bleu-vert. Elles doivent être conservées à l'abri de la lumière, étant à ce point de vue beaucoup plus sensibles que les préparations obtenues par la méthode de Nissl.

Les préparations sont durables ; nous en avons conservé depuis plusieurs mois sans atténuation sensible de la coloration.

Sur certaines coupes, on observe une diffusion du colorant dans le baume du montage, entourant d'une sorte d'auréole les contours histologiques. Cette diffusion se produit particulièrement après l'emploi d'une eau anilinée ou d'une solution colorante un peu vieillies.

Si l'on veut obtenir des contrastes marqués, on doit utiliser pour les photogrammes des préparations toutes fraîches.

Généralement, nous préférons attendre deux ou trois jours après l'achèvement de la technique histologique pour pratiquer des microphotos. Il se produit une atténuation légère des contrastes qui facilite le tirage sur papier.

Différenciation. — La technique que nous venons d'indiquer nous fournit des contrastes généralement très marqués entre les divers éléments histologiques : protoplasme et noyau, par exemple.

Pour un même élément chromatinien, il y aurait peut-être avantage à obtenir une différenciation, quitte à ne plus déceler sur la coupe des éléments moins colorés comme les inclusions protoplasmiques.

Nous nous sommes adressés :

1° A des complexes argentiques, mais on obtient alors un précipité granuleux qui rend la préparation inutilisable ;

2° A des colorants histologiques usuels susceptibles de déplacer partiellement l'histochrome 1.

Mais, généralement, le colorant employé, safranine, éosine, érythrosine, etc., etc., déplace complètement l'histochrome 1. D'où une transparence pour l'infra-rouge et la production de photogramme d'aspect lunaire, sans contrastes.

La technique à la paraffine utilisant des solvants des graisses tels que le xylol, l'alcool ne permet pas de révéler toutes les inclusions protoplasmiques. C'est ainsi que, pour la mise en évidence du chondriome,

on pratique habituellement une insolubilisation relative des lipoïdes à l'aide d'un chromage prolongé : le « postchromierung » des auteurs allemands. Nous avons vu que ce chromage préalable rend impossible toute coloration ultérieure à l'histochrome 1.

Nous avons donc essayé de pratiquer une coloration sur des *coupes à la congélation* après fixation au formol.

Mais la solution anilinée, même à chaud, colore très faiblement les coupes et, au moment du passage par l'alcool absolu, elles finissent de se décolorer complètement.

L'emploi de mordant tel que le classique gliabeize de Weigert, couramment employé dans la technique de Jakob et d'Alzheimer pour la démonstration de la névroglie, nous a donné un insuccès complet. Mordancées ou non, même décapées dans l'alcool acétique, les coupes à la congélation de fragments fixés ne montrent aucune affinité pour l'histochrome 1.

On voit par l'exposé précédent la fragilité de notre colorant et comment nous avons été forcément limités à la seule technique à la paraffine.

VI. — *RESULTATS OBTENUS*

Notre méthode de recherche constituait une technique assez neuve pour que nous soyons tentés de l'appliquer à des objets d'étude variés. Nous avons ainsi examiné divers tissus normaux ou pathologiques, sans idée structurale préconçue.

a) Etude du protoplasme

Le protoplasme est un des éléments les plus intéressants à étudier à l'aide de notre méthode. Il suffit de comparer une microphoto ordinaire avec un photogramme obtenu par la méthode exposée pour se rendre compte des avantages obtenus.

Dans l'intérieur d'un protoplasme d'apparence hyaline, la technique suivie révèle une complexité étonnante. La première impression est celle d'une constitution finement spongieuse. Un examen plus attentif nous démontre l'existence de granulations disséminées à l'intérieur d'un vaste réseau.

1° *L'appareil granuleux.* — Il existe disséminées irrégulièrement dans le protoplasme des granulations de très faible calibre, environ 1/10e à 1/20e de micron. Ces granulations absorbent fortement les radiations infra-rouges après coloration à l'histochrome 1. S'agit-il de granulations

véritables, ou d'une section transversale des filaments d'un vaste réseau dont nous soupçonnons l'existence par ailleurs ?

Sans doute il nous est impossible, en faisant varier la mise au point, de vérifier à l'œil nu l'isolement du granule dans l'espace, mais nous avons pu réaliser sur une même coupe histologique une dizaine de sections optiques distantes l'une de l'autre d'un demi-micron.

L'étude des photogrammes correspondants dans l'infra-rouge montre que ces granules sont bien réels et ne constituent pas la section optique d'un système réticulé.

En faisant varier la mise au point, le granule sort du plan examiné ; à ce moment, son image apparaît en négatif et de sombre devient claire.

La signification morphologique de ces granulations n'est pas douteuse. Elles correspondent bien aux granulations d'Altmann, ou plus exactement à ce que l'on désigne communément depuis Benda sous le nom de mitochondries. L'ensemble de ces granulations constitue le chondriome.

La morphologie des granulations observées par nous est extrêmement variable selon les cellules examinées. On peut les observer soit isolément, soit en formations extrêmement denses, soit en chaînes ponctuées formant alors de véritables chondriocontes.

Une telle identification peut surprendre, la technique que nous avons suivie n'est pas celle de recherche des mitochondries. Le caractère commun aux méthodes mitochondriales, de Regaud, de Benda, d'Altmann consiste dans l'insolubilisation relative du chondriome par les sels de chrome. Or, le « postchromierung » manque absolument dans notre technique ; nous avons même indiqué que les histochromes se décomposaient brutalement au contact des tissus chromés.

Comment la dissolution des corps lipoïdes qui constituent la majeure partie des mitochondries a-t-elle permis une démonstration de l'appareil granulaire par notre méthode ? Une seule explication semble possible.

Les recherches classiques de Regaud et celles de Fauré-Fremiet, Mayer et Schaeffer, sur la microchimie des corps gras, ont montré l'énorme proportion de lipoïdes qui entrent dans la constitution des granula d'Altmann. Il est vraisemblable cependant qu'il existe un squelette de composition différente, probablement albuminoïde, et c'est ce squelette du chondriome qui serait teint par l'histochrome et absorberait l'infra-rouge dans nos conditions de recherche. *L'appareil granuleux révélé dans l'infra-rouge ne serait donc que le squelette albuminoïde du chondriome visible.*

Les granules apparaissent généralement au centre d'un petit cercle clair. Souvent aussi, ils apparaissent reliés entre eux par un filament

et semblent alors constituer les points nodaux d'un immense appareil réticulé.

Les granules ont toujours un calibre très menu et échappent par cela même à une étude intime. Nous atteignons d'ailleurs ici l'ordre des dimensions limites où interviennent des phénomènes de diffraction limitant le pouvoir de définition du microscope.

Dans quelques cas, deux granules voisins à pouvoir réfringent particulièrement marqué s'accouplent, l'auréole claire qui les entoure leur donne l'aspect d'un véritable diplocoque encapsulé.

La comparaison entre la morphologie des granulations protoplasmiques et celle de cocci variés se présente presque inévitablement à l'esprit. On connaît les disputes retentissantes d'il y a quelques années concernant l'hypothèse des symbiotes. De même, Béchamp avait imaginé ses microzymes, organismes vivants élémentaires.

Aujourd'hui, l'immense majorité des histologistes considère les mitochondries comme des formations hautement différenciées du protoplasme. L'appareil granuleux ou chondriome serait le siège des phénomènes chimiques par lesquels les substances nécessaires à l'organisme sont élaborées, soit par la synthèse à partir des éléments minéraux puisés dans la nature, soit par la simple transformation à partir des produits organiques fournis par l'alimentation. (NAGEOTTE.)

L'appareil granuleux mis en évidence par notre technique est donc entièrement superposable au chondriome classique des éléments histologique normaux. Mais, quand on aborde l'infrastructure des éléments pathologiques, les difficultés augmentent singulièrement. Sans doute, il est bien démontré que le chondriome persiste en se modifiant dans les éléments histologiques néoplasiques ou inflammatoires, et il n'est guère de cellules pathologiques où la présence des mitochondries n'ait été décélée. Mais ne se glisse-t-il pas quelques organismes virulents, quelque virus invisible qui serait décelable par notre procédé?

Dans des cellules géantes dépourvues de bacilles, nous avons décelé l'existence de granules un peu plus volumineux que la moyenne, souvent couplés en diplocoque.

S'agit-il là d'une forme granuleuse du virus tuberculeux, forme filtrante sur laquelle a insisté Vaudremer ? Ou bien n'est-ce là qu'une forme évolutive d'un granule du chondriome, intermédiaire entre la mitochondrie isolée et le plaste plus volumineux et décelable par la grande majorité des méthodes de coloration ?

Nous ne sommes pas actuellement en mesure de répondre à ce dilemme, dont la solution exige de longues recherches.

2° *La substance intergranulaire.* — Nous adoptons ici la terminologie

de Nageotte relative à la structure du protoplasme. Cet histologiste admet que « l'organisme tout entier est construit, dans un ordre de grandeur différent sur un plan comparable à celui de la cellule ». Le système intergranulaire cloisonne le protoplasme en une série de cellules de second ordre, pourvues chacune de granules qui constitueraient ainsi des noyaux en miniature. Cette conception générale de la structure protoplasmique se vérifie assez difficilement dans certains cas.

Notre méthode de recherche révèle indiscutablement l'existence apparente d'un réticulum protoplasmique. Les rapports entre cet appareil réticulé et les granules sont situés au niveau des points nodaux du réticulum. Ces faits correspondraient assez bien au schéma de Bütochli. Enfin il est de nombreux cas où les granules centrent les aréoles du réseau.

Signalons enfin une dernière éventualité, celle où le réticulum disparaît entièrement, laissant place à un série de granulations, disséminées sans ordre apparent dans une substance hyaline dépourvue de toute structure.

En résumé, trois éventualités s'observent :

1° Le système granulaire et le système réticulé sont indépendants ; la structure filaire intergranulaire est alors indéniable ;

2° Les granules représentent les points nodaux du système réticulé ;

3° Le réticulum semble absent, le système granulaire seul constitue l'élément figuré du protoplasme.

Ces trois dispositions sont extrêmement variables, selon le tissu normal ou pathologique considéré. On peut même dire que, pour un même tissu et quelquefois pour une même cellule, la disposition précédente varie. Nous ne considérons même pas ici des dispositions spéciales telles que les filaments de l'aster et celles des myofibrilles.

Au niveau des épithéliums malpighiens, la structure filaire de la substance intergranulaire apparaît avec la plus grande netteté et elle évoque presque d'une manière irrésistible l'idée de neurofibrilles. Le système filamenteux de ces épithéliums s'étend d'une cellule à l'autre par l'intermédiaire des filaments ou des ponts intercellulaires de Ranvier.

La structure du protoplasme mérite des recherches plus approfondies à l'aide de notre méthode. La richesse des inclusions, l'extraordinaire complexité de l'appareil filamenteux, les variations du système granulaire, sont mises en évidence avec la plus grande netteté. La richesse des inclusions et la beauté de nos photogrammes laissent loin derrière elles le dessin fourni par le plus consciencieux de nos dessinateurs histologiques.

b) Etude du noyau

Les renseignements fournis par notre technique sur la structure nucléaire sont beaucoup moins intéressants qu'en ce qui concerne le protoplasme. La plupart des colorants nucléaires mettent en évidence l'appareil chromatinien dans ses moindres détails ; néanmoins, les détails fournis par les microphotographies ordinaires sont empâtés ; au contraire, notre méthode nous donne parfaitement les moindres grains de la chromatine.

Il sera même intéressant, dans les cas de formation chromatinienne dense, de simplifier en quelque sorte la structure nucléaire et d'en obtenir un véritable squelette à l'aide du procédé suivant.

Au lieu d'utiliser comme colorant histologique l'histochrome, on colorera la préparation avec une technique histologique courante bleu polychrome de Unna, hématéine-éosine-safran, safranine-vert lumière. Cette préparation sera ensuite étudiée dans l'infra-rouge sur des plaques sensibilisées *ad hoc*. Le photogramme obtenu présente un aspect extrêmement singulier, que nous pourrions qualifier de lunaire. Ce fait tient probablement à la transparence presque absolue des colorants histologiques usuels dans l'infra-rouge. Seuls quelques colorants présentent une faible queue d'absorption dans le rouge extrême : c'est le cas pour le bleu polychrome de Unna.

Les contrastes du cliché sont d'une faiblesse extrême et, à première vue, la plaque semble ne pas avoir été impressionnée. Les arêtes des détails histologiques sont assez éclairés ; l'ensemble, avec des versants sombres et des crêtes claires, évoque l'idée d'un paysage de cirques, de volcans et de mers lunaires.

Grâce à cette technique exceptionnelle, on pourra simplifier une structure nucléaire, dédoubler facilement une plaque équatoriale en apparence unique, et même repérer exactement la topographie de certains chromosomes.

⁂

Nous n'avons pas l'intention d'examiner la structure des différents organes normaux ou pathologiques, telle que nous l'a révélée notre méthode, qui confirme dans l'ensemble la grande majorité des faits classiques. Ce que nous avons voulu apporter ici, c'est une technique nouvelle de recherches. Bien que nos travaux soient le fruit de deux années de travail avec la collaboration de plusieurs aides techniques dévoués, bien que des centaines de préparations et de photogrammes aient été

exécutés, nous croyons qu'il serait prématuré de tirer des conclusions fermes sur la nature de certaines inclusions protoplasmiques. Nous avons observé dans les cancers du sein non ulcérés des formes en diplocoques, en bâtonnets ; nous avons découvert dans les cellules géantes tuberculeuses dépourvues de tout bacille, des granulations volumineuses. Tous ces aspects ne sont décelables que dans l'infra-rouge, il est impossible actuellement d'en préciser la nature bactérienne ou tissulaire ; nous souhaitons que nos recherches appellent d'autres travaux complémentaires.

Quoi qu'il en soit, notre méthode, tout en constituant un procédé de recherche, mérite d'être employée en pratique pour la démonstration et l'illustration des travaux cytologiques.

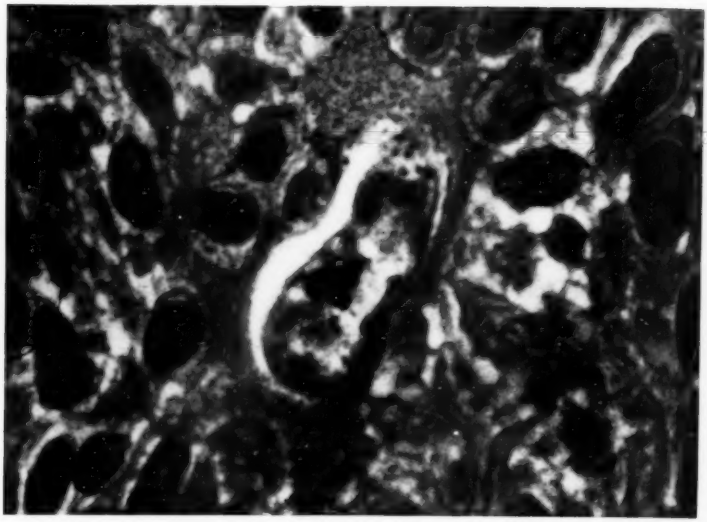

FIG. 1. — Epithélioma baso-cellulaire du col utérin.

FIG. 2. — Epithélioma spino-cellulaire de la langue.

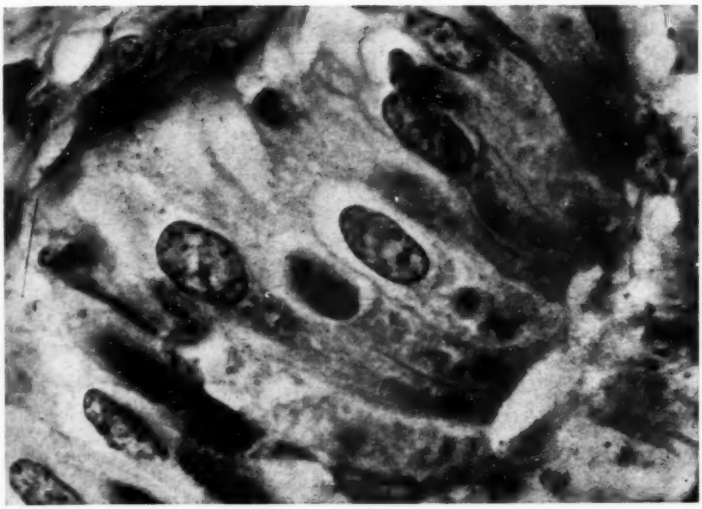

FIG. 3. — Epithélium cylindrique simple de la vésicule biliaire.

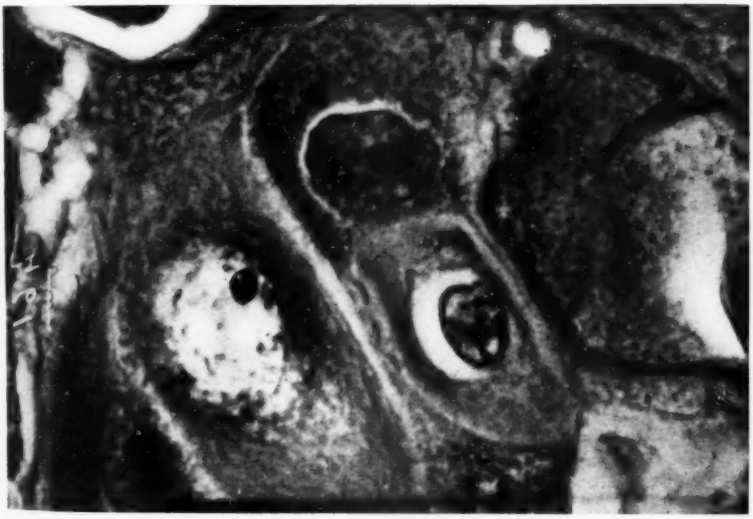

FIG. 4. — Epithélioma lobulé de la langue.

Travail de l'Institut d'Anatomie pathologique de Lausanne
(Professeur J.-L. Nicod)

DEUX CAS D'ANÉVRISME INFECTIEUX DU CŒUR AVEC LÉSIONS DESTRUCTIVES DU FAISCEAU AURICULO-VENTRICULAIRE SANS BRADYCARDIE

par

Ivan MAHAIM

Il semble qu'on se soit un peu hâté, il y a une vingtaine d'années, de faire dépendre le syndrome de la dissociation auriculo-ventriculaire complète uniquement d'une lésion destructive du faisceau de His. Certes, la découverte, déjà ancienne à ce moment-là, du faisceau, et la publication de cas frappants où son interruption intégrale correspondait à une indépendance complète entre les battements des oreillettes et ceux des ventricules, étaient bien faites pour imposer immédiatement la conviction la plus entière. Peu à peu, cependant, on a dû se convaincre qu'il n'en était pas toujours ainsi ; on a vu le pouls lent par dissociation complète s'installer malgré une lésion partielle ou diffuse du faisceau, sans solution de continuité véritable ; on a trouvé des lésions semblables, souvent aussi importantes, alors que la dissociation faisait défaut ou n'était qu'ébauchée (Heineke [21], Sternberg [53], Stiénon [54], etc.). On a même pu affirmer l'intégrité histologique parfaite des voies de conduction, malgré une dissociation complète (Renon et Géraudel [48], etc., etc.), ce qui diminue singulièrement l'éclat des premières affirmations (1). Aussi la tendance actuelle est-elle plus éclectique et fait jouer un rôle important aux troubles fonctionnels.

Cette évolution vers le doute et vers un scepticisme éclairé rappelle beaucoup celle qu'a subie notre conception pathogénique de l'angine

(1) Depuis que ce mémoire a été envoyé ont paru deux observations très importantes, où, à défaut de lésions du faisceau lui-même, Géraudel a pu mettre en évidence l'existence d'une sténose de son artère nourricière. (Géraudel et Giroux, *Presse Médicale*, 1926, n° 17, 258 ; Géraudel, Benard et Hillemand, *Archives des Mal. de cœur*, 1926, 281.)

de poitrine : on ne nie pas que les lésions coronaires ne puissent y jouer un rôle important ; mais, là aussi, on a vu ces lésions rester muettes pendant la vie, ou manquer alors que, fort du drame clinique qui venait de se terminer, on s'apprêtait à les démontrer.

Au sujet du pouls lent par dissociation, quelques auteurs ont été plus loin encore, affirmant la destruction complète du faisceau d'union, alors que rien ne l'avait pu faire prévoir dans l'examen clinique. Ou bien c'est un paradoxe né d'illusions ou d'observations non probantes, ou bien c'est une vérité qui ferait des lésions hissiennes de fortuites et vaines coïncidences. A vrai dire, je n'ai pu trouver que trois observations de ce genre ; deux d'entre elles, tout au moins, ne résistent pas à la critique.

Il s'agit des cas de HEINEKE, MÜLLER et VON HÖSSLIN (21), de NAGAYO (45), et de KIESEL. Je n'ai pu retrouver la communication de ce dernier auteur, cité par STIÉNON (54), mais les deux autres publications comportent des conclusions qui étonnent par leur fragilité.

HEINEKE, MÜLLER et VON HÖSSLIN affirment (cas II) avoir constaté des lésions destructives intéressant tout le tronc du faisceau sur trente à quarante coupes consécutives (ils ont monté une sur cinq coupes de la série complète). Leur description détaillée n'offre aucun flanc à la critique, il s'agit d'une lésion fibreuse avec calcification et disparition complète des fibres unitives. Au point de vue clinique, il s'agissait d'une bradycardie de 36 à 40 pulsations par minute, avec crises syncopales, évolution progressive, chez une femme de soixante-quatre ans. De temps en temps, on constate une accélération à 60-72 par minute, mais pendant quelques heures seulement, à l'époque de l'observation. Enfin, sur les tracés artériels et veineux, les auteurs ont pu mettre en évidence tous les degrés de la dissociation auriculo-ventriculaire, *jusqu'à la dissociation complète y comprise* (tracés nos 8 et 9). Les derniers tracés datent du 23 mai, l'affection va en s'aggravant jusqu'à la mort, qui survient le 5 juillet de la même année, avec, dans les derniers temps, des ralentissements plus accentués, des pauses ventriculaires et des symptômes d'insuffisance progressive du cœur. Or, toute l'argumentation des auteurs repose sur les phases de dissociation incomplète qu'ils ont observées lors de leurs examens cliniques ; cela étant, ils ont prédit des lésions graves, mais partielles, du faisceau de His, et ils s'étonnent fort d'être contredits par les faits. Or, pendant les quarante-trois jours qui ont séparé la prise des derniers tracés et l'issue fatale, une lésion, presque complète à ce moment-là, a parfaitement pu s'étendre à tout le faisceau. Si encore on n'avait constaté que des troubles légers de conduction quarante-trois jours avant la mort, on comprendrait ce scrupule pour conclure à la relation ana-

tomo-clinique, mais la dissociation complète a été immortalisée par deux tracés graphiques.

Le cas de NAGAYO est encore plus précaire. Il s'agit d'une lésion fibreuse et calcifiée intéressant tout le faisceau, avec dissociation complète constatée quatre mois auparavant et ininterrompue jusqu'à la mort (de novembre 1906 au 28 mars 1907). Ici encore, toute l'argumentation repose sur une spéculation : la lésion devait dater, pour l'auteur, d'avant l'époque où l'on avait constaté la dissociation complète. Avouons qu'il ne s'agit guère là d'une preuve ! NAGAYO, du reste, ne dit pas s'il a pris des tracés avant novembre 1906. Il croit trouver une confirmation probante dans le cas précédent de HEINEKE, MÜLLER et VON HÖSSLIN, et, avec eux, il suppose que le faisceau de His a des voies vicariantes.

Depuis lors, pareilles constatations n'ont pas été confirmées, les lésions destructives complètes ont toujours correspondu à un pouls lent par dissociation complète, quand le malade a pu être observé. Aussi j'ai été quelque peu surpris récemment en examinant à l'autopsie le cœur des deux observations qui vont suivre, constatant dans le premier cas une double perforation septique de la cloison membraneuse, où était ménagé entre les deux trajets fistuleux un pont de tissu inflammatoire où devait se trouver le faisceau ; dans le second cas, des ulcérations profondes intéressant son trajet présumé dans la cloison fibreuse, alors que les deux malades avaient eu jusqu'à la mort un pouls maintenu au-dessus de 100 pulsations à la minute. L'examen histologique a pourtant confirmé sur les coupes en séries l'interruption complète du faisceau dans le premier cas, sa dégénérescence complète en un point du tronc dans le second cas.

OBSERVATION I. — Mme Vi..., femme de soixante-trois ans, ayant eu la rougeole en bas âge, une fièvre typhoïde à neuf ans et de fréquentes angines comme enfant, mais pas de rhumatisme polyarticulaire dont elle se souvienne. Elle a quatre enfants bien portants, en a perdu un en bas âge de méningite tuberculeuse ; son mari est atteint de tuberculose laryngée. Au mois de mars 1925, elle ressent des douleurs dans les jambes, des courbatures avec fièvre jusqu'à 38°5 pendant dix jours. Elle se sent mieux après avoir gardé le lit et reprend son travail de ménagère, incomplètement guérie cependant. Elle traîne ainsi, se sentant très fatiguée, jusqu'au mois de juin. Le 23, elle appelle le docteur J. Knecht, qui a l'obligeance de me communiquer les renseignements suivants.

23 juin. — Fièvre à 38°, courbature, état général bon, langue assez propre ; pharyngite sans adénites, *rien au cœur, le pouls n'est pas ralenti* ; rien aux poumons ni à l'abdomen. Même état jusqu'au 25 juin, faisant penser à la grippe, avec température entre 38 et 39. L'urine examinée à ce moment-là montre de très nombreux globules blancs, pas de cylindres ni de globules rouges. Il apparaît des râles de congestion aux bases pulmonaires.

26 juin. — Légère cyanose des lèvres et des ongles pour la première fois ; congestion persistante des bases pulmonaires. Au cœur, les bruits sont sourds.

réguliers, le rythme n'est pas ralenti ; il n'y a pas d'œdème. Le jour suivant, les symptômes s'aggravent brusquement, la cyanose est accentuée, on constate la présence d'un *souffle systolique* propagé dans l'aisselle, et un bruit de galop. La malade est envoyée d'urgence à l'hôpital avec le diagnostic de septicémie.

A son entrée dans le service du professeur Michaud, l'état continue à s'aggraver rapidement, le pouls est à 120 et se maintiendra entre 90 et 120 les jours suivants, la température oscille entre 36 le matin et 39-39,5 le soir ; la cyanose et la dyspnée sont intenses, celle-ci dans le décubitus surtout. On entend des râles aux bases et un gros souffle systolique ayant son maximum aussi bien à la tricuspide qu'à la mitrale. La pointe bat dans le cinquième espace ; l'obésité relative empêche de palper la rate. Les cultures du sang sont négatives, et la mort survint le 6 juillet. La réaction de Wassermann a été négative.

FIG. 1. — *Obs. I.* — Cœur droit ouvert. L'oreillette droite est étalée ; on voit la verrucosité anévrismale sur la tricuspide, sous laquelle émerge l'extrémité de la sonde. Le ventricule droit est vu en perspective à la partie inférieure de la figure.

L'autopsie, pratiquée quinze heures après la mort, a permis de faire les constatations suivantes (l'ouverture du crâne n'a pas été permise).

Cause de la mort : œdème pulmonaire, septicémie.

DIAGNOSTIC ANATOMIQUE. — Septicémie. Endocardite ulcéreuse avec anévrisme

infectieux perforant aortico-tricuspidien ; dilatation du cœur prédominante à droite ; atrophie brune et stéatose du myocarde ; tuméfaction aiguë de la rate ; stase chronique et stéatose du foie, avec légère cirrhose ; stase des reins.

Les cultures du sang prélevé par ponction aseptique du ventricule gauche, ayant été faites quinze heures après la mort, n'ont guère de signification ;

FIG. 2. — *Obs. I.* — Cœur gauche ouvert. Le ventricule gauche est étalé. Les valvules aortiques montrent les lésions décrites ; la sonde passe dans la perforation supérieure pour aboutir à la tricuspide (cf. fig. 1). La valvule gauche est séparée en deux parties, la valvule droite est à gauche de la sonde, la valvule postérieure à droite de la sonde (son extrémité antérieure est derrière l'instrument). L'espace semi-membraneux est bouleversée par les ulcérations.

elles ont donné trois colonies microbiennes différentes au moins, paraissant être composées de staphylocoques, entérocoques et colibacilles.

Cœur. — L'organe est beaucoup plus gros que le poing droit du sujet et pèse 370 grammes. L'oreillette droite est dilatée, l'endocarde sain. A la tricuspide, au niveau de la réunion de la valve interne à la valve antéro-externe, on constate la présence d'une verrucosité gris rougeâtre, de la grosseur d'une cerise (fig. 1) ; sa partie supérieure fait corps avec les valves intéressées ; sa base cache des ulcérations et l'on peut se rendre compte que cette petite tumeur

est creusée d'une cavité. Partout ailleurs, les valves de la tricuspide sont souples et transparentes, les cordages tendineux fins et libres. Le ventricule droit est dilaté, le myocarde est rouge, mesure 3 millimètres d'épaisseur. L'aorte est saine au-dessus des valvules ; celles-ci, par contre, sont profondément bouleversées par des lésions ulcéreuses (fig. 2). La valve antérieure gauche n'est pas intéressée (séparée en deux parties sur la fig. 2). La valve antérieure droite n'est plus dans le plan de l'orifice aortique, son extrémité postérieure est attirée en contre-bas de l'extrémité antérieure de la valve postérieure, et soudée là aux bords d'une ulcération de 4-5 millimètres de diamètre. En sondant avec précaution cette ulcération, on conduit facilement l'instrument à travers la cloison interventriculaire. Sous cette première ulcération et un peu en avant s'en trouve une seconde, également perforante, parallèle à la première et aboutissant au même endroit. Entre ces deux trajets fistuleux se trouve un pont de tissus profondément enflammés, appartenant à la cloison membraneuse, et contenant vraisemblablement le tronc du faisceau de His. Enfin on trouve d'autres petites ulcérations superficielles près de l'embouchure de la coronaire postérieure, et à l'extrémité antérieure de la valve postérieure.

Examen histologique. — Le myocarde des ventricules et de la cloison musculaire, en dehors des lésions sus-décrites, montre des zones d'hyperémie, mais pas de foyers inflammatoires ni de myocardite diffuse. Les fibres cardiaques ont gardé leur aspect normal, sauf un certain degré d'atrophie brune, commune à l'âge de soixante-trois ans. Nulle part on n'a pu trouver de nodules rhumatismaux. Par contre, on trouve une stéatose très importante, variable, mais massive par endroits. Les fibres de Purkinje sont remarquablement épargnées par ces lésions dégénératives. Le faisceau de His et des branches de division ont été examinés sur des coupes frontales en série, dont il a été monté une sur cinq ou une sur dix, suivant les régions. On a eu soin de comprendre dans le bloc à inclure les valves aortiques entières et tout le trajet fistuleux inférieur.

Ce n'est qu'au niveau de la bifurcation qu'on peut retrouver le faisceau, avec sa forme triangulaire et ses deux branches de division. S'il n'est que peu altéré dans sa forme à ce niveau, il est, par contre, envahi par un abondant tissu de granulation avec forte infiltration inflammatoire se propageant aux deux branches de division ; au moment où la branche droite oblique vers le bas, elle est encore infiltrée de cellules rondes et dissociée dans le tissu de granulation, mais ses fibres musculaires sont bien reconnaissables ; son trajet horizontal est très long. La branche gauche est dans le même état. Si l'on suit le faisceau en remontant de sa bifurcation vers son origine, on en perd bientôt la trace dans un tissu de granulation de plus en plus infiltré de produits inflammatoires et de tissus nécrosés. On reconnaît dans ces tissus les deux trajets fistuleux aortico-tricuspidiens. Il semble que, dans le pont qui sépare ces deux perforations et dans sa partie tout antérieure, on peut déceler par un examen attentif quelques fibres musculaires du faisceau ; à cet endroit, il aurait donc été interrompu par la perforation inférieure. Plus en arrière, toute trace du faisceau disparaît complètement, et les limites des tissus phlegmoneux sont bordées d'amas de bacilles colorés en bleu foncé par l'hémalun (1). Il faut arriver jusqu'au niveau de la cloison interauriculaire pour retrouver de nouveau des fibres cardiaques saines, très en arrière du nœud de Tawara, qui a disparu également.

(1) Les coupes ont été colorées au safran-hémalun-érythrosine selon la méthode de Masson, et quelques-unes à l'élastine et safran-hémalun-érythrosine.

OBSERVATION II. — Mme M..., femme de vingt-deux ans, lunettière, mariée, sans enfants. Dès le 25 juin, elle ressent des douleurs dans les jambes, a des frissons avec transpiration une ou deux fois par jour. Elle n'interrompt son travail que quelques jours et ne se soigne pas jusqu'au 15 juillet. Se sentant alors de plus en plus faible, et ses douleurs ne la quittant pas, elle consulte un médecin qui la soigne pour rhumatisme articulaire aigu avec endocardite. Un deuxième médecin, consulté peu après, pense à une fièvre paludique et prescrit de la quinine ; la température oscille entre 36,6 le matin et 39,9 le soir ; des douleurs précordiales apparaissent, mais le pouls n'a pas frappé par sa lenteur.

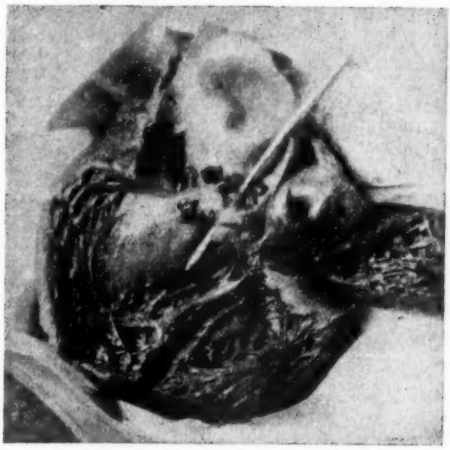

FIG. 3. — *Obs. II.* — Cœur gauche ouvert. A l'extrémité gauche de la figure, au niveau de l'aorte, on voit l'emplacement de la valvule gauche avec l'orifice de la coronaire gauche. La valve elle-même est rongée. Entre cette valvule et la sonde se trouve la valve droite, rongée également, avec la coronaire droite. Ces deux valvules surplombent la poche purulente décrite. La sonde est placée entre la valve postérieure (cachée) et le pont de végétations inflammatoires.

Enfin, le 13 août, elle appelle un troisième médecin qui l'envoie d'urgence à l'hôpital avec le diagnostic d'endocardite maligne et grossesse probable : ses règles, en effet, n'ont pas paru depuis le 16 avril.

A son entrée dans le service du professeur Michaud, le teint est terne, cyanosé, la température est à 36 et le *pouls* bat entre 110 et 120, petit, mais régulier ; la tension est de 140/60 au Pachon à simple manchette. A l'auscultation, on entend un souffle apexien propagé dans l'aisselle, un bruit de galop, un second souffle systolique râpeux et un souffle diastolique léger à la base, ces deux derniers souffles ayant leur maximum au foyer de la pulmonaire. Au poumon, on trouve des râles de stase aux bases. Les urines contiennent de l'albumine, des cylindres granuleux, des globules blancs et quelques globules rouges.

15 août. — La cyanose augmente et la dyspnée apparaît. Les cultures du sang montrent des longues chaînettes de streptocoques. L'hémoglobine est à 60 %. La réaction de Wassermann se montre négative.

18 août. — Les symptômes s'aggravent progressivement.

19 août. — A la suite de l'expulsion d'un fœtus de 15 centimètres, la malade est transférée à la Maternité, dans le service du professeur Rossier (1). Un

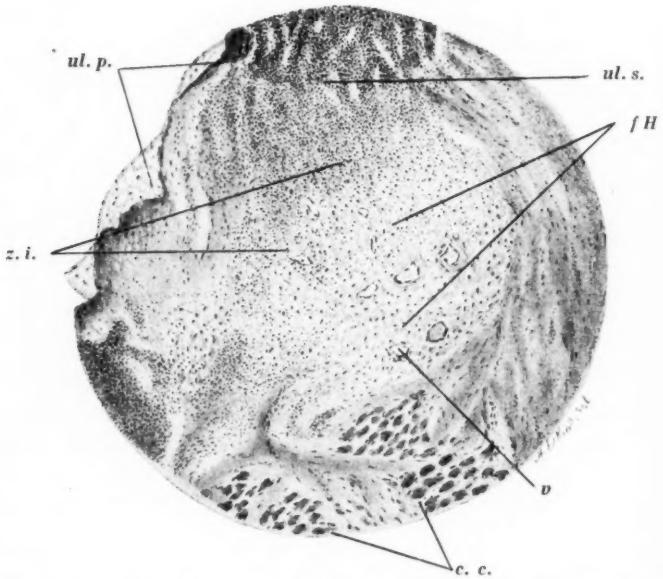

FIG. 4. — *Obs. II* (Koritska, oc. 2, obj. 3, ch. claire). — Coupe du tronc du faisceau de His (*f H*). A la partie supérieure, ulcération inflammatoire (*ul, s.*). en dessous de laquelle une zone d'infiltration (*z. i.*) gagne le faisceau. A gauche, sur la figure, se trouve la face gauche de la cloison avec une large ulcération pariétale (*ul. p.*) Dans le faisceau, on reconnaît des vaisseaux sanguins (*v*) et, à la partie inférieure de la figure, on voit des cellules cardiaques de la cloison musculaire (*c. c.*).

curage de l'utérus ramène un placenta bien formé, et la malade meurt deux jours après son entrée, *ayant conservé un pouls à 120. L'autopsie*, pratiquée par le professeur Nicod, directeur de l'Institut d'Anatomie pathologique, a permis de constater les faits suivants.

(1) J'adresse ici mes vifs remerciements à mes maîtres, les professeurs Michaud et Rossier, d'avoir obligeamment mis à ma disposition ces observations cliniques qui ont été faites par le docteur H. Reymond, chef de clinique, Mlle Dr. Schuler, MM. Jeanneret et Clavadetscher, assistants de ces services.

Cause de la mort : septicémie.
Maladie principale : septicémie, endocardite maligne.

DIAGNOSTIC ANATOMIQUE. — Endocardite ulcéreuse et verruqueuse à l'aorte, avec anévrisme infectieux bombant dans le ventricule droit ; septicémie ; stéatose du myocarde ; hépatite aiguë ; colite ulcéro-membraneuse ; rate septique ; dilatation du cœur gauche ; œdème pulmonaire et stase aux bases ; infarctus

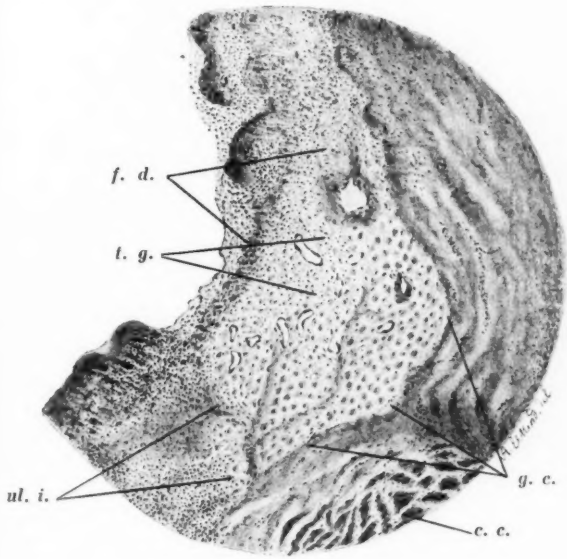

FIG. 5. — *Obs. II* (Koritska, oc. 2, obj. 3, ch. claire). — L'ulcération pariétale gauche (cf. fig. 4) a gagné le faisceau, dont la partie supérieure et gauche sur la figure est détruite (*f. d.*) La partie centrale est transformée en tissu de granulation (*t. g.*). A la partie inférieure et gauche, une ulcération (*ul. i.*) attaque aussi le faisceau. La gaine conjonctive (*g. c.*) n'est conservée qu'à la partie droite et inférieure. On voit aussi sur cette coupe des cellules cardiaques de la cloison musculaire (*c. c.*). La partie inférieure du faisceau est encore reconnaissable sur cette coupe, cloisonnée par des septa conjonctifs (sans signification pathologique).

de la rate. Etat des organes génitaux après avortement. Adhérences pleurales fibreuses à gauche. *Le cœur est volumineux*, la séreuse est un peu hyperémiée, lisse ; le péricarde contient 100 centimètres cubes de liquide citrin, avec quelques flocons de fibrine. Oreillette droite non dilatée, sans altérations. La tricuspide est saine, le ventricule droit n'est pas dilaté, un peu hypertrophié, mesure 5 millimètres d'épaisseur ; le myocarde est très pâle. *La pulmonaire est saine*, mesure 7 centimètres de circonférence. Oreillette gauche non dilatée ; la

mitrale est souple, la grande valve présente des petites végétations friables, blanchâtres sur sa face aortique. Le ventricule gauche est largement dilaté, flasque, à pôle inférieur arrondi. Le myocarde est tigré par de nombreuses petites taches blanc-jaunâtre, il mesure 14 millimètres d'épaisseur. L'aorte mesure 6 cm. 5 de circonférence, les valves droite et gauche sont complètement détruites, remplacées par une large ulcération, irrégulière, bordée de grosses

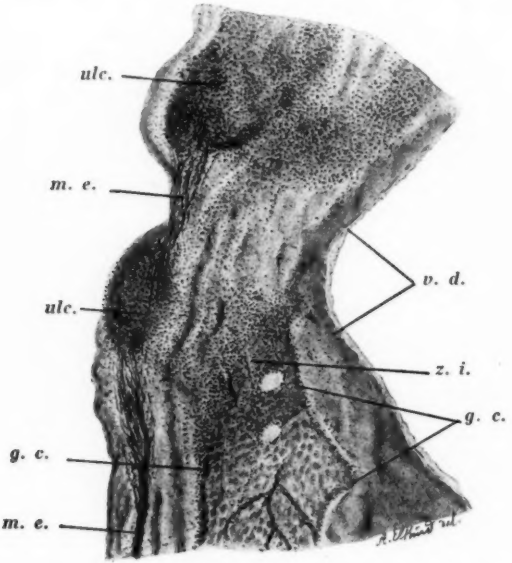

FIG. 6. — *Obs. II* (Korista oc. 2, obj. 1, ch. claire). — Coupe du faisceau de His dans le voisinage de la bifurcation. La partie supérieure et gauche du faisceau est encore très infiltrée (*z. i.*) et la gaine conjonctive manque à ce niveau ; partout ailleurs, celle-ci est reconstituée (*g. c.*). (La partie inférieure du faisceau n'est pas comprise dans la figure). La face gauche de la cloison (à gauche sur la figure) montre la membrane élastique (*m. é.*) avec des solutions de continuité au niveau des ulcérations (*ulc.*) Coloration à l'élastine et au safran-hémalun-érythrosine). A droite, on voit la face droite de la cloison (*v. d.*).

végétations friables qui s'étend sur la cloison membraneuse ; en avant, cette ulcération devient insensiblement une véritable poche à contenu purulent, bombant dans le ventricule droit et située sous la valve gauche ; la valve postérieure est conservée, mais recouverte de grosses végétations blanc-jaunâtre, friables, qui remplissent presque complètement le nid de pigeon. En avant de cette valve, une masse de végétations forme un pont, grâce à deux petits replis membraneux qui les fixent aux points d'union avec les autres valves (fig. 3). Les coronaires et l'aorte ascendante sont saines, le trou de Botal est fermé.

EXAMEN HISTOLOGIQUE. — Les végétations de l'aorte sont constituées par des blocs de fibrine dans lesquels pullulent des streptocoques en longues chaînettes.

Le myocarde montre un dégénérescence graisseuse très fantaisiste dans sa distribution ; massive par place, elle est complètement absente ailleurs. Comme dans le cas précédent, les fibres de Purkinje sont remarquablement épargnées par cette grave stéatose.

Le faisceau de His a été prélevé en un seul bloc, inclus à la paraffine et débité en coupes sériées frontales, dont il a été monté une sur cinq ou une sur dix, suivant les régions.

On reconnaît parfaitement bien le nœud de Tawara, intact dans sa forme, mais légèrement infiltré de cellules rondes. La présence de ces éléments inflammatoires s'explique en examinant les coupes suivantes : on y trouve, en effet, un petit foyer leucocytaire situé juste au-dessus du nœud et qui s'en rapproche insensiblement et, plus bas, l'infiltre de polynucléaires dans sa partie supérieure. Au-dessus de ce foyer, on reconnaît la coupe de l'aorte avec sa valve postérieure transformée en végétation inflammatoire et bordée d'amas bacillaires colorés en bleu foncé. Sur les coupes suivantes, le tronc du faisceau apparaît progressivement, entouré de sa gaine conjonctive et légèrement infiltré de cellules rondes. C'est près de la bifurcation que les lésions deviennent graves et nécrosantes. Avant d'aborder cette région, en suivant la série des coupes, on voit peu à peu s'étendre une ulcération inflammatoire aiguë sur le flanc du septum membraneux qui regarde le ventricule gauche. Elle gagne de proche en proche le voisinage immédiat du faisceau, après avoir rompu la couche élastique sous-endocardique, elle détruit une première fois la barrière conjonctive et infiltre de polynucléaires cette face, maintenant sans défense, des fibres unitives, puis en transforme le tiers extérieur en tissu de granulation. Plus en avant, cette ulcération perd du terrain et le faisceau se protège à nouveau dans une enveloppe fibreuse complète. Enfin, une deuxième fois il est envahi par ces infiltrations phlegmoneuses, et alors son tiers supérieur externe (face gauche) est complètement détruit, le reste transformé en tissu de granulation avec dégénérescence complète des fibres musculaires, sauf à la partie tout inférieure et interne où il en reste quelques-unes (fig. 4, 5 et 6). Cette lésion s'étend sur vingt coupes cinquièmes. Plus bas, le faisceau se reconstitue avec une gaine conjonctive complète, mais il est encore infiltré jusqu'à la bifurcation ; puis la branche gauche apparaît sur une assez longue série de coupes ; très infiltrée de cellules rondes également, elle descend en s'éloignant de plus en plus de l'ulcération qui persiste. Enfin, la branche droite oblique vers le bas au moment où toute la cloison est envahie par l'inflammation phlegmoneuse, cédant sous sa progression pour constituer l'anévrisme décrit précédemment. Avant de disparaître vers le bas, la branche droite est encore une fois envahie par des polynucléaires à son pôle supérieur.

*
**

Au point de vue clinique, ces deux observations ont une grosse lacune : c'est l'absence de tracés graphiques. L'état si alarmant des deux malades n'a guère permis d'en prendre, et surtout la tachycardie prononcée ne pouvait faire soupçonner un trouble de la conduction. Nous y reviendrons.

Le résultat de l'auscultation, dans l'un et l'autre cas, mérite qu'on s'y arrête.

Chez la première malade, on a constaté un souffle systolique apparu brutalement en quelques heures. Remarquons qu'il a coïncidé avec des signes évidents de fléchissement cardiaque : cyanose, dyspnée, bruit de galop. Il ne semble pas qu'on puisse l'attribuer à la perforation interventriculaire ; celle-ci, en effet, avait une direction franchement oblique de haut en bas, et la contraction systolique ne peut guère avoir fait naître un souffle à ce niveau : si ces deux orifices fistuleux, étroits et obliques, avaient pu donner naissance à un souffle, c'est pendant la diastole qu'on eût dû le surprendre. Il paraît donc beaucoup plus logique de l'attribuer à une insuffisance mitrale, et peut-être tricuspidienne, fonctionnelle, signée d'ailleurs par des symptômes de défaillance du cœur. Notons, en plus, que l'état très grave de la malade empêchait qu'on lui infligeât une auscultation longue et minutieuse, et qu'ainsi un léger souffle diastolique aortique a pu échapper, alors que les valvules se sont montrées cependant insuffisantes.

A l'auscultation du deuxième cas, on a constaté un souffle systolique mitral; il correspond à un ventricule gauche particulièrement dilaté, sans lésions organiques de la mitrale. Mais, à la base, on a entendu un double souffle systolique et diastolique au foyer de la pulmonaire, alors que celle-ci s'est trouvée parfaitement saine et qu'à l'aorte siégeaient indubitablement les causes anatomiques d'un rétrécissement et d'une insuffisance : grosses végétations proéminentes et valvules ulcérées. Si le souffle diastolique aortique a souvent un siège excentrique, le souffle aortique systolique de rétrécissement l'accompagne exceptionnellement dans ces pérégrinations. On trouve ici la preuve anatomique que cela peut exister néanmoins.

Comment expliquer la tachycardie paradoxale de ces deux malades, qui s'est maintenue jusqu'à la mort, alors que le faisceau de His était détruit ?

Nous avons vu que, jusqu'ici, il n'a pas été publié d'observations probantes avec lésions destructives du faisceau, sans que celles-ci ne correspondissent à une dissociation auriculo-ventriculaire complète. Au contraire, les cas bien établis où il y avait dissociation complète avec lésions destructives du faisceau sont si nombreux aujourd'hui, qu'il n'est pas permis de mettre en doute le déterminisme de pareilles lésions. Cependant, il y a une différence importante entre ces observations aujourd'hui classiques et les deux cas présents. Les lésions communément découvertes sont représentées par des gommes syphilitiques, des fibroses localisées, avec ou sans calcification, des lésions par troubles circulatoires, artério-scléreuses ou thrombosantes ; une des observations de ce genre des plus frappantes est celle de Jellinek, Cooper et Ophuls (25), qui constatèrent une dissociation complète chez un jeune homme qui mourut quelques

jours après, et qui fut trouvé porteur d'une lésion du faisceau par thrombose septique. Les deux cœurs présents, par contre, montraient des lésions phlegmoneuses comme je n'en ai point vu décrites dans les travaux sur le faisceau de His. STIÉNON (1) (54), STERNBERG (53), MÖNCKEBERG (39 et suiv.), etc., ont décrit des lésions inflammatoires diffuses, et ce dernier auteur insiste sur la sérieuse défense que constitue contre de pareils dangers, pour le faisceau, sa gaine conjonctive épaisse.

D'autre part, certains auteurs, dont LAUBRY et ESMEIN (32) récemment, ont pu mettre en évidence, grâce aux procédés graphiques, des troubles de conduction allant jusqu'à la dissociation complète, alors que le pouls battait à plus de 50 pulsations par minute. On sait d'ailleurs encore qu'expérimentalement un rythme idio-ventriculaire ne reste pas incapable d'obéir aux divers facteurs d'accélération (CLERC [9]). Mais ces formes *tachysphygmiques* de la dissociation complète sont rares, et la fréquence du rythme automatique ne dépasse pas 50 à 60 pulsations par minute.

Enfin, il convient de rappeler ici une opinion, déjà exprimée dans la remarquable thèse d'ESMEIN en 1908, et à laquelle VAQUEZ (59) et MACKENZIE (40) ont prêté l'appui de leur autorité, qui fait jouer un rôle important aux lésions irritatives du faisceau de His, et plus particulièrement du nœud de Tawara, dans la genèse de certains cas de *tachycardie paroxystique*. VAQUEZ publie à ce propos une observation démonstrative avec examens histologiques. Or, nous avons pu retrouver le faisceau, intact dans sa forme, au niveau de la bifurcation, et pu suivre ses deux branches de division dès leur origine dans nos deux cas. Il est ainsi permis de se demander si l'infiltration inflammatoire, dont ces parties inférieures encore conservées du faisceau d'union étaient le siège, ne joue pas dans la genèse de cette tachycardie inattendue ce même rôle invoqué par VAQUEZ et MACKENSIE au sujet de la tachycardie paroxystique. A l'appui de cette interprétation, je rappelle le bon état de conservation des fibres de Purkinje, contrastant avec la dégénérescence graisseuse manifeste du myocarde avoisinant.

De tout ce qui précède, on est en droit de supposer qu'il s'agit dans ces deux cas de lésions destructives correspondant à une tachycardie relativement énorme, d'une dissociation auriculo-ventriculaire complète cliniquement masquée, et que cette accélération paradoxale du pouls vient de l'infection massive dont ces deux cœurs ont été le théâtre. Ces deux cas diffèrent des observations connues par deux caractères bien tranchés :

(1) Nous remercions ici vivement le professeur Stiénon, de Bruxelles, qui a eu l'extrême obligeance de nous communiquer le protocole non publié de plusieurs de ses observations personnelles.

l'intensité de l'inflammation, le taux élevé de la tachycardie. Il est légitime, me semble-t-il, de mettre en relation étroite ces deux particularités.

*
**

Les anévrismes infectieux du cœur ne sont pas fréquents, mais, quand ils vont jusqu'à la perforation, c'est au niveau de la cloison membraneuse que celle-ci se produit généralement. Malheureusement, la plupart des auteurs qui ont décrit pareils ravages inflammatoires n'ont pas cherché à apprécier l'état anatomique du faisceau de His. Bayer (4), Dürck (10), Eppinger (11), Glass (20), etc., sont du nombre. Plus récemment Secrétan (52) a décrit un anévrisme infectieux perforant du septum à propos d'une étude sur les anévrismes infectieux en général ; il a constaté, en passant, la présence du faisceau de His sur une partie de ses préparations. Mais, là encore, l'examen histologique n'a pas été fait dans le but d'en surprendre les lésions ou d'en affirmer l'intégrité. Ses préparations montrent en effet, sur quelques coupes, le faisceau au niveau de sa bifurcation, mais, tout en remerciant l'auteur d'avoir bien voulu me les communiquer, je dois reconnaître avec lui qu'il est impossible de se faire une idée de l'état du faisceau d'après ce matériel fragmentaire, destiné à de tout autres recherches.

Enfin Lutembacher (35) vient de publier un cas de perforation secondaire du septum au cours d'une endocardite maligne à localisation aortique. La mort a été brusque, et l'auteur, d'accord avec les observations de Fournier, et N. Fiessinger-Roudowska, qu'il cite, explique cette fin rapide, avec syncope, par une inhibition des centres d'automatisme du faisceau ; celui-ci, en effet, n'est pas interrompu dans sa continuité, mais infiltré par l'inflammation leucocytaire du voisinage. Pendant la vie, cependant, il y a eu des embolies pulmonaires paradoxales, et à l'autopsie on a trouvé plusieurs foyers d'infarctus aux poumons. Si l'on s'en rapporte aux observations de ce présent travail, on mettra plus volontiers la mort brusque sur le compte des accidents emboliques que sur une inhibition de nature inflammatoire ; celle-ci manquait si bien, en effet, que la dissociation en fut complètement masquée, malgré des lésions nécrosantes totales.

En terminant, je tiens à exprimer ma profonde reconnaissance au professeur J.-L. Nicod, Directeur de l'Institut d'Anatomie Pathologique de Lausanne, pour les précieux conseils qu'il n'a cessé de me prodiguer et les grandes facilités de travail que j'ai trouvées dans son laboratoire.

BIBLIOGRAPHIE

1. ARNOLD. — « Uber die Anordnung des glycogens in den muskelfasernart » (*Centralblatt f. allgem. Path.*, 1909, bd. XX, p. 769).
2. ASCHOFF u. NAGAYO. — « Ub. den glycogengehalt des Reizleitungssyst. des Saügetierherzens » (*Verhandl. d. d. path. Ges.*, 1908, XII, p. 150).
3. ASCHOFF. — (Rapport) « Die Herzstör. in ihren Beziehung, zu d. spezif. Muskelsyst. » (*Verhandlungen der deut. Path. Gesellsch.*, 1910, XIV, p. 3).
4. BAYER. — « Ein Fall von falschem Herzaneurysma » (*Zeit. f. Path.* 1911., VI, p. 253).
5. BELSKI (A.). — « Beobacht. über atrioventriculäre Automatie im Verlauf der Infektions Krankheiten » (*Zeit. f. klin med.*, 1909, bd. LXVII, p. 515).
6. BERGÉ et PÉLISSIER. — « Surcharge graisseuse du cœur et infiltration du faisceau de His dans un cas de pouls lent permanent » (*Bull. de la Soc. des Hóp. de Paris*, 5 nov. 1909, p. 488).
7. BICKEL. — « Maladie de Stokes-Adams » (*Arch. des Mal. du Cœur*, 1925, n° 1, p. 39).
8. BLUME. — « Zur Kenntn. d. Aneur. der Sinus Valsavæ » (*Berl. klin. Woch.*, 1909, p. 1307).
9. CLERC (A.). — *Les Arythmies en clinique* (Paris, Masson, 1925).
10. DÜRCK. — « Perforative Endocarditis d. Aortenklapp. » (*Munsch. med. Woch.*, 1910, II, 1567).
11. EPPINGER. — « Aneurys. d. Sinus Valsavæ. detræ (*Munsch. med. Woch.*, 1916, I, p. 571).
12. ESMEIN (C.). — *Ralentissement permanent et temporaire du pouls par lésion intra-cardiaque*, thèse de Paris, 1908.
13. ESMEIN, PEZZI et DONZELOT. — « Troubles du rythme et rhumatisme articulaire » (*Arch. des Mal. du Cœur*, 1914).
14. FAHRT. — « Hissch. Bundl. im norm. Herz u. Adams-Stokes » (*Virch. Arch.* 1907, bd. CLXXXVIII).
15. ID. — « Zur Frage d. Atriov. Bünd. » (*Verhandl. d. d. path. Ges.*, 1908, XX, p. 153).
16. ID. — « Anat. Beitr. zur Frage der Herzinsuff. » (*Verhandl. d. deut. Path. Gesell.*, 1910, XIV, p. 105).
17. FRÉDÉRICQ (L.). — « Dissociation par compression graduée du faisceau de His » (*Arch. internat. de Physiol.*, Paris, 28 mars 1912, p. 405.)
18. GALLAVARDIN. — XIe Congrès de Médecine (Ref. in *Arch. des Maladies du Cœur*, août 1910).
19. GERHARDT. — « Uber Rückb. des Adam-Stokes Symptomenkompl. » (*Deut. Arch. f. klin. med.*, 1908, XCIII, p. 485).
20. GLASS. — « Aneurys. d. link. Sinus Valsavæ » (*Zeit. f. Path.*, 1912, XI, p. 428).
21. HEINEKE, MÜLLER u. VON HOSSLIN. — « Zur Kazuist. d. Adams-Stokes Symptomenk. u. d. Uberleitungsstör » (*D. Arch. f. klin. med.*, 1908, bd. XCIII, p. 459).
22. HERING. — « Die Reizbildungsstörung. u. die Reizleitungsstör. des Herzens » (*Verhandl. d. deut. Pathol. Gesellsch.*, 1910, XIV).
23. HIS. — « Ein Fall von Adams-Stokes Krankheit. », etc. (*D. Archiv. f. klin. med.*, 1899, 64).

24. Holzhausen. — « *Beitr. z. Lehre v. der Septisch. Endokardit.* », thèse de Leipzig, 1911.
25. Jellinek, Cooper a. Ophuls. — *Brit. Med. Journ.*, 1908, I, 798.
26. Josué. — *Les localisations cardiaques* (Baillère et fils, 1924).
27. Keith et Miller. — « Gummatous infiltration of the auriculo-ventricular bundle » (*Lancet*, 1906, II, p. 1429).
28. Keith et Flack. — Auriculo-ventricular Bundle » (*Lancet*, 1906, II, p. 359).
29. Kraus. — « Aneurys d. Sinus Valsavæ dextræ. (*Berl. klin. Woch.*, 1902, p. 1161).
30. Von Krzywicki. — « Aneurysma verum Sinus Valsavæ dextræ cum perforatione. (*Zieglers Beiträge*, 1889, bd. VI, p. 463).
31. Laubry, Esmein et Foy. — « Sur la bradycardie transitoire isolée ou associée à la tachycardie paroxystique » (*Bull. de la Soc. méd. des Hôp. de Paris*, 17 décembre 1909).
32. Labry et Esmein. — « Trois bradyc. perm. par dissoc. auriculo-ventr. complète et automatisme ventriculaire à rythme relativement fréquent ». (*Bull. de la Soc. méd. des Hôp. de Paris*, 1er juin 1918, p. 550).
33. Luce. — « Zur klin. u. pathol. Anat. d. Adam-Stokes Symptomenk ». (*D. Arch. f. klin. mediz.*, 1902, bd. LXXIV, p. 370).
34. Lutembacher. — *Troubles fonctionnels du cœur* (Paris, Masson, 1924).
35. Id. — « Insuffisance et rétrécissement valvulaire aortiques avec communication inter-ventriculaire secondaire » (*Arch. des mal. du cœur*, 1925, n° 4, p. 193).
36. Mackenzie. — *Disease of the Heart*, London, 1908 (cité par Monckelberg, p. 40).
37. Id. — « Zur Frage eines Koordinationsyst. im Herzen » (*Verhandl. d. deut. pathol. Gesell.*, 1910, XIV, p. 90).
38. Id. — « The nodal tissue of the vertebrate heart » (*J. of Path.*, 1910, XIV, 404).
39. Monckeberg. — *Untersuch. ub. d. Atrioventr. bündl.* (Iéna, 1908, Fischer).
40. Id. — « *Herzschwäche u. plötzl. Tod. als Erkrank d. Atrioventr. B.* » (*Ergebnisse d. allg. Pathol.*, 1910, XIV, I, p. 594).
41. Id. — « Beitr. z. anat. Path. d. Herz » (*Verhandl. d. deut. Path. Ges.*, 1910, XIV, p. 64).
42. Id. — « Beitr. z. anat. Path. d. Herz » (*Verhandl. d. deut. Path. Ges.*, 1912, XV, p. 460).
43. Id. — « Zur Entwickelunggeschichte d. atrioventr. Bünd » (*Verhandl d. d. Path. Gesell.*, 1913, XVI, p. 228).
44. Id. — « *Die anat. Grundl. d. norm. u. path. Herztätigkeit.* » (1919, Steinkopf. Dresden).
45. Nagayo. — « Pathol. anat. Beitr. zum Adams-Stokesschen Symptomenk » (*Zeitschr. f. klin. mediz.*, 1909, bd. 67, p. 495).
46. Openschowski. — « Aneurys. Sinus Valsavæ » (*Berl. klin. Woch.*, 1895, n° 7, p. 140).
47. Pace (D.). — « Tissu spécifique du cœur » (*Arch. des Mal. du cœur*, 1914, p. 193).
48. Renon, Géraudel et Thibaut. — « Syndr. de Stokes-Adam mortel sans lésions anat. du cœur ni du syst. nerveux » (*Bull. Soc. M. d. Hôp. Paris*, 17 janv. 1913, p. 56).
49. Renon et Géraudel. — « Techn. d'exam. du faisc. de His » (*Presse Médicale*, 24 sept. 1913).

50. Schmoll. — « Zwei Fälle v. Ad.-Stok. u. läs. des Hisschen Bündels » (*D. Arch. f. klin. med.*, 1906, bd. LXXXVII, p. 554).
51. Schwarz. — *Aneurys. d. Sinus Valsavæ dextræ*, thèse d'Erlangen, 1912.
52. Secretan. — *Contrib. à l'étude des anévrismes infectieux*, thèse de Lausanne, 1923.
53. Sternberg. — « Beitr. z. Pathol. d. Atrioventric. bündl. » (*Verhandl. d. deut. Pathol. Gesellsch.*, 1910, XIV, p. 102).
54. Stiénon. — « Anatom. patholog. du système d'excitat. auriculo-ventr. » (*Mém. de l'Acad. Royale de méd. de Belgique*, 1920, VIIe fasc.).
55. Tawara. — « Beitr. z. Path. des Reizleitungssyst » (*Zieglers's Beiträge*, 1906, bd. XXXIX, p. 563).
56. Thorel. — Ub die supraventricular Abschnitte des sogen. Reizleitungssyst. » (*Verhandl. d. d. Path. Gesells*, 1910, XIV, p. 71).
57. Vaquez et Esmein. — Pouls lent permanent et lésions du faisceau de His » (*Bull. de la Soc. méd. des Hôp. de Paris*, 25 janv. 1907).
58. Vaquez et Esmein. — « Phases évolutives d'un syndr. de Stockes-Adams en rapport avec les lésions du faisc. de His » (*Bull. de la Soc. de méd. des Hôp. de Paris*, 27 nov. 1908, p. 659).
59. Id. et Id. — « Un cas de tachycardie paroxystique avec lésion du faisc. de His » (*Bull. de la Soc. méd. des Hôp. de Paris*, 1909, 17 déc., p. 814).
60. Vaquez, Clerc et Esmein. — « Etude physiolog. d'un cas de pouls lent permanent » (*Ibid.*, 1909, p. 802).
61. Vaquez et Esmein. — XIe Congrès de Médecine. (Réf. in *Arch. des Mal. du cœur*, août 1910).
62. Vaquez. — *Maladies du Cœur* (Paris, Baillère, 1921).
63. Id. — *Médicaments et Médications cardiaques* (Paris, Baillère, 1925).
64. Yacoël. — *L'électro-cardiographie et ses applications cliniques*, thèse de Paris, 1920.

RECUEIL DE FAITS

CYTO-STÉATO-NÉCROSE ET GANGRÈNE DU SEIN

par

ROBERT DUPONT et MAURICE PERROT

Il y a peu de temps que Lecène et Moulonguet ont attiré l'attention sur des lésions du tissu adipeux sous-cutané (du sein en particulier), jusqu'alors peu connues en France. Ces auteurs, dans leur mémoire, publié dans les *Annales d'Anatomie pathologique* de mai 1925, ont, à l'occasion de quelques cas personnels, mis au point la question de la saponification intracellulaire des graisses, qu'il était autrefois classique de décrire uniquement dans la pancréatite hémorragique. On a vu, à la faveur des cas publiés dans ces dernières années et surtout à l'étranger, que le problème devait être élargi et que ces lésions pouvaient être mises en évidence dans d'autres organes et rapportées alors à d'autres causes qu'à l'action de la lipase pancréatique.

Nous nous proposons de comparer un cas qu'il nous a été donné d'étudier à ceux que publient ces auteurs et de voir s'il rentre dans le cadre de leur description. Voici un résumé de l'observation clinique de notre malade :

Mme X..., âgée de vingt-quatre ans, entre à la Maison de santé le 25 décembre 1925, pour une plaie d'aspect gangreneux siégeant dans la quadrant supéro-interne du sein droit et survenue dans les circonstances suivantes :

La malade allaitait son enfant, âgé de six mois, lorsque apparut dans le sein une « grosseur ». Celle-ci était dure au début et nullement douloureuse. La masse se ramollit et fut incisée par un médecin : il ne s'écoula, dit la malade, pas de pus, mais du sang mélangé à un liquide sirupeux de coloration jaunâtre.

Lorsque nous voyons la malade, la plaie a une longueur de 4 à 5 centimètres, elle est à bords déchiquetés, grisâtres, et est entourée d'une zone indurée qui s'étend dans le sein à quelque distance, sans toutefois envahir la totalité de la glande qui, par ailleurs, est saine. Il s'écoule du lait d'aspect normal à la pression du mamelon. Pas de ganglions axillaires ou sus-claviculaires. Le liquide qui s'écoule de la plaie est grisâtre et terriblement fétide. Il vient de

la profondeur et semble séjourner dans de nombreuses petites poches. La température atteint 37°9-38°. L'état général est excellent.

Le 7 janvier 1926, à la suite d'une désinfection de la plaie par irrigations discontinues de liquide de Dakin, l'odeur a complètement disparu, la plaie est plus rouge, l'aspect grisâtre a cessé, mais il n'y a aucune tendance vers la guérison spontanée. Sous anesthésie générale, on enlève toute la région du sein atteinte.

Guérison par seconde intention, après une courte phase de suppuration banale.

L'examen macroscopique de la pièce opératoire montre la présence d'une cavité centrale à bords déchiquetés et anfractueux, entourée d'une zone dense où, par places, se voient de petites taches irrégulières d'un blanc crayeux. Sur la périphérie, on retrouve de la glande mammaire à peu près saine, quoique plus dense, se fusionnant parfois insensiblement avec les zones précédentes, mais souvent séparées par une ligne de transition nette. Ces diverses zones se retrouvent aisément sur la plupart des préparations histologiques.

Nous notons, dans la glande mammaire périphérique, des modifications qui frappent, avec plus ou moins d'intensité, d'une part le stroma conjonctivo-adipeux, d'autre part les tubes glandulaires. Le stroma présente une diminution très manifeste des cellules adipeuses, remplacées par un tissu conjonctif dense, très fibreux, avec une infiltration, en général peu marquée dans ces zones, de cellules mobiles, lymphocytes et surtout plasmocytes. On y rencontre encore de nombreuses cellules à protoplasme clair et spongieux, véritables macrophages dont le cytoplasme, étudié à l'aide des techniques spéciales, se montre surchargé de fines gouttelettes de graisse présentant les réactions tinctoriales des lipoïdes. Nombre de ces cellules montrent des signes de dégénérescence : pycnose ou caryorhexis. D'autres macrophages, plus rares et répandus sans topographie particulière, sont surchargés de pigments ferriques.

Les îlots de tubes glandulaires sont contenus dans une gaine conjonctive très claire, peu fibrillaire et infiltrée de plasmocytes. Autour d'eux, le collagène se dispose en anneaux serrés. Ces tubes sont souvent dilatés, presque kystiques, et les canaux galactophores s'étirent. Nous notons encore la présence de cellules infiltrées de graisses neutres que l'on peut localiser dans l'assise glandulaire interne. Parfois, dans la lumière des tubes, se trouvent des globules de graisses en général neutres, mêlés de quelques noyaux ou de cellules en dégénérescence.

En somme, si les modifications des tubes épithéliaux sont celles d'une mamelle en lactation, le conjonctif nous présente des lésions nettes d'inflammation ancienne, chronique, avec présence de nombreuses cellules lipophages.

Les lésions de nécrose et les plages inflammatoires, bien que souvent intimement unies, peuvent par endroits être individualisées. La nécrose se présente suivant deux types différents : zones de structure relativement simple où les lésions portent électivement sur les glandes ou sur la charpente conjonctive ; zones beaucoup plus complexes où les divers composants tissulaires sont atteints simultanément.

A. — Altérations électives du tissu adipeux

Des plages graisseuses, plus particulièrement localisées en surface, sous l'hypoderme, montrent des lésions intenses. Ces zones sont encerclées par des bandes fibreuses où abondent des macrophages pigmentés.

Les alvéoles graisseux sont nettement plus grands que les vacuoles adipeuses de la graisse normale, les parois n'en sont pas lisses, mais souvent on y voit appendus quelques débris fibrillaires ou aréolaires discrètement éosinophiles. On ne retrouve jamais les noyaux plaqués et aplatis contre la paroi des cellules adipeuses vraies. Dans les espaces laissés libres dans les carrefours de ces alvéoles, on voit des cellules spongieuses parfois multinucléées présentant souvent des signes de dégénérescence nucléaire. Sur coupes à congélation, les vacuoles se montrent remplies de lipoïdes, tandis que les cellules encore

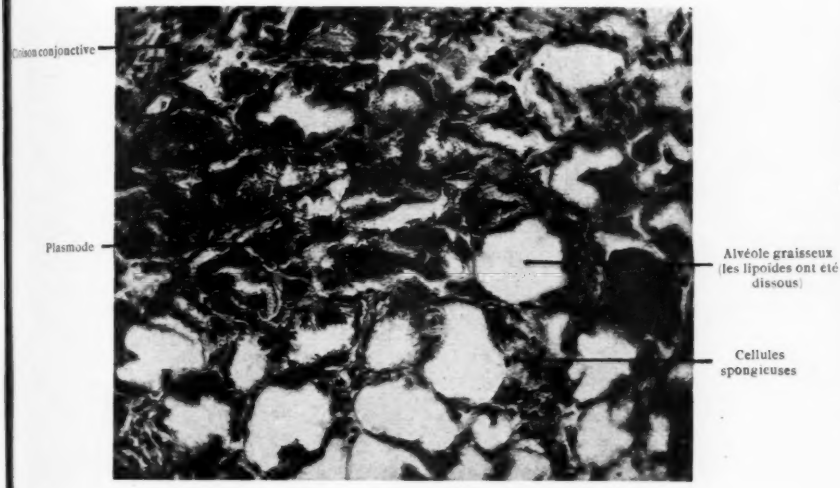

FIG. 1. — Zone de nécrose graisseuse du tissu adipeux.

reconnaissables sont surchargées de fines gouttelettes de graisses neutres. Entre ces deux types morphologiques : cellules adipeuses et vacuoles volumineuses remplies de lipoïdes, on retrouve toute une série de figures intermédiaires : cellules spongieuses et cellules multinucléées représentant les divers stades d'une désintégration progressive du tissu adipeux.

B. — ALTÉRATIONS DES TUBES GLANDULAIRES

Dans la zone moyenne de la lésion, les tubes glandulaires nous montrent des altérations nécrotiques intenses. Ils sont encore nettement individualisés, mais leur lumière est oblitérée. Les limites de séparation des cellules ne sont plus perceptibles, les noyaux disparaissent et le protoplasme a perdu ses affinités tinctoriales et sa structure intime : granuleux, légèrement éosinophile, quoique

souvent moins colorable, il est parsemé de petites vacuoles remplies de graisses neutres et surtout de lipoïdes. Sur la périphérie de ces zones, le tissu conjonctif ne présente que des lésions banales de sclérose, des infiltrats inflammatoires avec lymphocytes et plasmocytes et quelques cellules spongieuses souvent plasmodiales chargées de graisses lipoïdiques. Si l'on se rapproche de la cavité centrale, ces cellules deviennent plus nombreuses et les infiltrats inflammatoires plus denses.

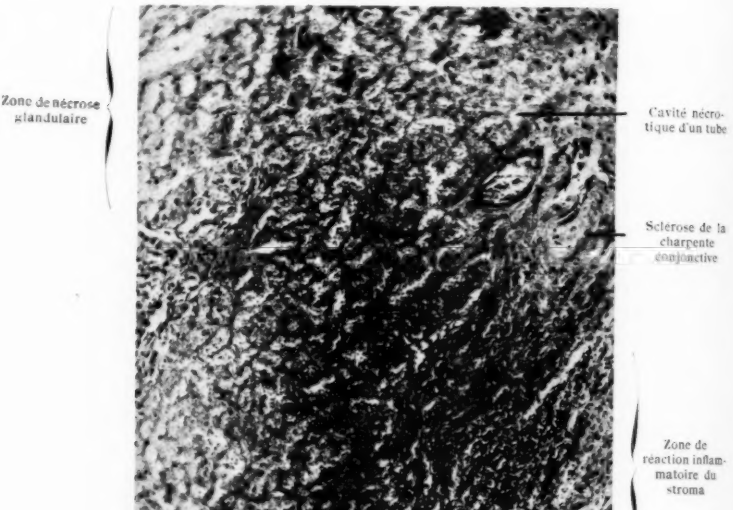

FIG. 2. — Nécrose des tubes glandulaires en un point où les lésions inflammatoires du stroma deviennent accusées.

C. — LÉSIONS COMPLEXES

En d'autres points, ces lésions nécrotiques ou dégénératives atteignent également le stroma. En de telles zones, on ne reconnaît plus qu'une sorte de bouillie : noyaux, protoplasme, fibrilles, vaisseaux, ont disparu. Cette masse nécrotique se montre infiltrée de nombreuses gouttelettes graisseuses, parmi lesquelles on identifie surtout des lipoïdes.

En bordure de la cavité centrale, les lésions inflammatoires sont de plus en plus accusées. La charpente fibrillaire conjonctive est très réduite, les capillaires montrent des parois en réaction inflammatoire intense ; et l'élément

dominant devient une infiltration dense, presque jointive, uniquement formée de lymphocytes et de plasmocytes qui présentent souvent des signes de dégénérescence, de mort cellulaire. Les colorations bactériologiques montrent à ce niveau de nombreux germes dont l'identification est impossible.

En résumé, c'est vraisemblablement sur un terrain mammaire, en réaction inflammatoire chronique, que se sont greffés des troubles histochimiques du protoplasme des diverses cellules, amenant l'apparition de la tumeur dure et non douloureuse que la malade put palper dans son sein. Cette tumeur se ramollit par l'accentuation de la dégénérescence graisseuse, et c'est à ce stade que nous rapportons les images de nécrose décrites précédemment.

On comprend que les lésions aient alors pu acquérir une physionomie différente au niveau du tissu adipeux et au niveau du sein. Dans les zones adipeuses, la dédifférenciation des cellules graisseuses amène la formation de plasmodes dont le cytoplasme subit peu à peu une désintégration graisseuse lipoïde. En aucun point cette désintégration n'a abouti à la cristallisation d'aiguilles d'acides gras. Au niveau de la glande, nous retrouvons cette même dégénérescence graisseuse qui frappe aussi bien les tubes glandulaires que les cellules conjonctives. Il se produit une désintégration analogue du protoplasme cellulaire, une dégénérescence graisseuse intense qui transforme tout le tissu atteint en une bouillie où nagent des globules de graisses désintégrées plus ou moins voisines des lipoïdes. Ces gouttelettes sont susceptibles d'être englobées par des macrophages ou des plasmodes que l'on retrouve jusque dans la glande saine. C'est à cette liquéfaction tissulaire que correspond le ramollissement de la tumeur, qui fut vraisemblablement prise pour un abcès profond et incisée par un médecin.

Il nous paraît plausible de supposer que ce fut après ce stade de ramollissement que débutèrent les lésions gangreneuses. A l'ouverture de la lésion, on ne trouve, en effet, pas de pus, mais un liquide sirupeux et jaunâtre, certainement constitué de corps gras plus ou moins liquéfiés par le processus de désintégration. Cette masse semi-liquide du centre de la tumeur dut constituer un milieu de culture favorable au développement des germes anaérobies. Cette infection gangreneuse, de marche rapide, envahit bientôt toute la masse nécrotique. C'est ce qui, à notre avis, permet de comprendre l'intrication des lésions de désintégration lente et de nécrose brutale et d'expliquer les différences que nous trouvons entre les cas déjà publiés et celui-ci.

Pour ne s'en tenir qu'aux exemples de Lecène et Moulonguet, deux traits principaux de dissemblance nous frappent : le siège de la lésion et l'arrêt précoce de la désintégration, qui jamais n'arrive jusqu'à la

cristallisation des acides gras. Ce fait s'oppose aux descriptions de ces auteurs, qu'il s'agisse de lésions récentes ou de lésions anciennes. Pour eux, l'inflammation est toujours secondaire, tardive, et affecte le type de l'inflammation banale associée à une réaction par corps étrangers. Dans notre cas, l'infection envahit rapidement tous les foyers de nécrose : par la brutalité et la rapidité de son évolution, dues à son caractère gangreneux, l'infection surajoutée n'a pas laissé aux lipoïdes le temps de terminer leur désintégration. L'absence de cristallisation ne nous paraît pas essentielle, et, puisque nous sommes en présence d'une nécrose graisseuse des protoplasmes cellulaires, nous pensons pouvoir classer ce cas dans le groupe des cyto-stéato-nécroses.

Un autre point intéressant de cette observation nous est fourni par le siège de la lésion. Dans leur mémoire, Lecène et Moulonguet ont, en effet, insisté sur la localisation de la cyto-stéato-nécrose mammaire dans le pannicule adipeux sous-cutané. Ils voient même là un élément de diagnostic important qui permettrait d'éliminer à coup sûr tout nodule se trouvant en pleine glande mammaire. Or, nous avons vu que, si nous trouvons bien des lésions de la graisse sous-cutanée, nous avons aussi un processus nécrotique identique frappant la glande en profondeur et intéressant les cellules épithéliales glandulaires et la charpente conjonctive. La conclusion clinique de ce fait sera donc que la localisation d'une lésion dans le parenchyme même de la glande mammaire ne permet pas d'éliminer à coup sûr le diagnostic de foyer de cyto-stéato-nécrose.

REVUE CRITIQUE

TRAVAIL DE L'INSTITUT D'ANATOMIE PATHOLOGIQUE DE STRASBOURG

LA VRAIE BOTRYOMYCOSE

A propos de deux cas d'ostéomyélite à grains botryomycosiques

par

C.-R. FUMAGALLI
(Milan)

INTRODUCTION

Etat de tolérance entre les germes pathogènes et l'organisme. — L'ostéomyélite, comme tout processus septique, présente des caractères variables, suivant la nature des germes pathogènes pénétrés dans les tissus, l'abondance des toxines auxquelles ils donnent naissance et la puissance des phénomènes de réaction qu'ils déterminent chez leur hôte. C'est ainsi que certaines formes d'ostéomyélite tuent rapidement les malades à la suite de phénomènes généraux dus à l'extrême virulence des microbes en jeu et à la haute toxicité de leurs produits. Dans d'autres cas, le processus évolue plus lentement, en ayant un effet surtout local, ce qui arrive lorsque la virulence des germes est plus atténuée : dans ces cas, l'organisme réagit avec des phénomènes bien connus se traduisant par la suppuration, qui a pour effet l'élimination de l'agent pathogène et des tissus par lui tués et rend impossible la réparation. Dans d'autres cas enfin, quand le nombre des bactéries est très petit, la phagocytose peut suffire à arrêter l'infection osseuse, et la lésion guérit par résorption des produits inflammatoires sans aucune élimination de pus. Mais la réparation des destructions osseuses consécutives à l'ostéomyélite, avec ses conséquences habituelles, suppuration, nécrose, formation de séquestres, etc., bien qu'elle soit généralement

lente, peut traîner pendant très longtemps, et la guérison peut même faire défaut. Dans ces cas non exceptionnels d'ostéomyélite prolongée ou chronique, on dirait qu'il s'établit un état de tolérance réciproque entre les germes et l'hôte qui les héberge, une espèce d'équilibre entre les organismes antagonistes. Or, pour expliquer cet état, on peut penser à deux possibilités : ou la phagocytose, comme phénomène essentiel, est ralentie ou épuisée, ou bien la phagocytose est empêchée localement. Les conditions qui peuvent l'influencer directement sont d'ordre général et sont facilement contrôlables (par exemple, tuberculose, syphilis). Elles n'ont aucun intérêt dans notre cas. Les autres conditions qui peuvent paralyser la phagocytose siègent dans le foyer inflammatoire même ; elles dépendent des germes pathogènes, lesquels ont acquis des propriétés telles qu'ils échappent au pouvoir de défense de l'organisme.

Cet état particulier de tolérance entre les germes et l'hôte peut être, en pratique, poussé à tel point qu'une véritable guérison s'établisse ; mais, après un intervalle plus ou moins long, on assiste à l'apparition d'une nouvelle poussée se traduisant par les mêmes phénomènes que la première manifestation de la maladie. Si l'on pratique l'examen bactériologique des produits recueillis dans ces foyers d'ostéomyélite récidivée, on y trouve les mêmes microrganismes que dans la période aiguë de la maladie.

A part les cas, d'ailleurs fort rares, dans lesquels on obtient une guérison plus ou moins durable, l'état de tolérance entre les microbes et l'individu est trahi par la régression des phénomènes généraux et par une diminution considérable des phénomènes locaux dus à l'inflammation. Dans ces cas surtout, on est frappé par l'aspect du pus qui s'écoule des trajets fistuleux et qui devient de moins en moins dense, en se présentant parfois comme un liquide séreux à peine trouble.

Les propriétés que les germes acquièrent, comme on a dit, pour résister à la phagocytose, peuvent nous donner l'explication d'une cause importante de la chronicité de ces ostéomyélites prolongées. Elles concernent la façon dont les bactéries se groupent et le fait que, à un moment donné, ils sécrètent et ils versent autour d'eux des produits spéciaux qui leur constituent une membrane protectrice difficilement franchissable par les éléments sanguins qui pourraient les phagocyter. D'autre part, chez l'hôte, s'établissent des phénomènes de réaction particuliers dans les tissus qui sont au contact des germes.

Le microbe dont il s'agit ici est le staphylocoque pyogène doré, qui est l'agent étiologique le plus habituel de l'ostéomyélite : les modifications dont il est sujet sont du type progressif, en ce sens qu'ils donnent naissance à des formations hautement différenciées qui, par leur complexité,

peuvent au premier abord nous laisser dans le doute sur leur origine bactérienne. La réaction de l'organisme revêt la forme de l'inflammation chronique.

Le but de ce travail est précisément de montrer en quoi consistent ces formations microbiennes, comment et dans quelles circonstances elles s'établissent et quelles sont les conditions dans lesquelles se trouve l'organisme vis-à-vis de l'agent pathogène ainsi modifié.

LA BOTRYOMYCOSE DES ANIMAUX

Anatomie pathologique. — Bactériologie. — Historique

Ce mémoire se base largement sur les travaux expérimentaux réalisés chez le cobaye par M. Magrou au sujet de la botryomycose. Les formations bactériennes que l'on a notées ci-dessus sont de même ordre et de même origine que celles observées dans la botryomycose des animaux : il nous paraît logique d'adapter aux unes les considérations qui ont été avancées pour l'explication des autres.

Si la botryomycose est une maladie connue depuis longtemps en pathologie vétérinaire, elle l'est beaucoup moins en pathologie humaine. A l'heure actuelle, deux seuls cas ont été observés de véritable botryomycose humaine : le cas de MM. Kaiser et Gryns, qui concerne une tumeur fistuleuse du pied à point de départ osseux, et le cas publié en 1918 par M. Masson portant sur une plaie de guerre chez un sergent atteint d'ostéomyélite secondaire à une fracture de cuisse par éclat d'obus.

Nous voulons ici ajouter quelques données à la pathologie de la botryomycose chez l'homme. Pour rendre la compréhension plus facile, je vais résumer les caractères anatomiques de cette affection chez le cheval et les expériences faites par M. Magrou.

La botryomycose est une maladie qui atteint, chez le cheval, le moignon du cordon spermatique après la castration. Elle est caractérisée par une tumeur bourgeonnante constituée par un amas de nodules plus ou moins volumineux, entouré par du tissu scléreux. Ces nodules représentent des foyers inflammatoires : ils s'ouvrent à l'extérieur par de nombreux trajets fistuleux d'où s'écoule du pus, qui tient en suspension des petits grains jaunâtres qui ont l'aspect de grains de sable et qui ressemblent aux grains jaunes du pus actinomycotique.

En examinant au microscope ces petits corps, on observe qu'ils sont constitués par une quantité d'éléments sphériques réunis entre eux en grappes ; chaque élément représente une forme d'agrégation de plusieurs petits globules inclus dans une enveloppe homogène et réfringente. Dans

les tissus, ces grains se trouvent au milieu de nodules inflammatoires riches en polynucléaires et mononucléaires, autour desquels s'entassent des fibres conjonctives en grand nombre et très serrées.

La nature de ces formes d'agrégation a été longtemps incertaine. Maintenant on sait qu'elles représentent des amas de staphylocoques. M. Magrou eut le mérite d'avoir exactement démontré ce fait ; il en a fixé la constance et surtout il a pu, après des expériences rigoureuses, donner l'explication du fait que ces bactéries se groupent d'une façon si étrange. Auparavant, on croyait que cette maladie était produite par un champignon voisin de celui de l'actinomycose et le nom donné à cette affection par Rivolta, en 1879, rappelle le parasite (μυκος = champignon) et la disposition en grappe, l'un à côté de l'autre, des éléments constituant les grains (βοτρυς = grappe).

Mais les cultures du pus botryomycosiques ne donnent jamais de formes bactériennes comparables à celles du champignon de l'actinomycose, mais toujours et seulement des colonies d'une bactérie répondant aux caractères du staphylocoque doré. Les colonies sont constituées par des cocci immobiles, groupés en amas, Gram positifs. Transportés dans les milieux de culture usuels, ils poussent rapidement et abondamment. Ils liquéfient la gélatine et, sur agar commun, présentent des colonies rondes, opaques, colorées en jaune doré.

En 1888, Kitt, frappé par les résultats constants des cultures, insiste le premier sur la ressemblance du staphylocoque avec les cocci rencontrés dans les tumeurs botryomycosiques et Josselin de Jong, plus tard, partage son opinion.

Ce fait aurait été suffisant pour démontrer l'inconsistance de la théorie qui faisait de la botryomycose une maladie mycosique. Pendant une dizaine d'années encore, les auteurs ont pourtant soutenu la spécificité de son agent (Hell, de John, Leclainche).

BOTRYOMYCOSE HUMAINE DE PONCET ET DOR

Fausse botryomycose, Angiome hyperplasique, Bourgeon charnu télangiectasique.

Sur ces entrefaites, en 1897, Poncet et Dor lancèrent leur fameuse botryomycose humaine. Leur communication au Congrès de chirurgie eut le plus durable, mais aussi le plus regrettable succès, car elle mit la confusion à son comble en créant une équivoque qui dure encore.

Ces auteurs ont comparé au champignon de castration du cheval les

petites tumeurs rouges et saillantes, pédiculées comme des grains de raisin, qu'on rencontre chez l'homme, particulièrement aux doigts et aux lèvres, sous le prétexte que les examens bactériologiques de ces tumeurs donnent des cultures de staphylocoques. Or, anatomiquement, la vraie botryomycose et ses tumeurs n'ont aucune analogie. Ces dernières, histologiquement, ne sont que des bourgeons charnus exubérants et le nom d'*angiome hyperplasique* (Masson) en détermine plus exactement leur nature. Poncet et Dor, croyant reconnaître aux cocci isolés des caractères spéciaux, d'ailleurs fort inconstants, en firent une variété distincte du staphylocoque à laquelle ils donnèrent le nom de botryococcus ascoformans.

Pendant six ans, de nombreux auteurs se déclarèrent pour ou contre la spécificité du botryocoque, et c'est seulement en 1903 que Picqué et Terrier remirent la question au point en démontrant que dans les angiomes hyperplasiques les grains qui caractérisent la botryomycose font toujours défaut.

Bien que la distinction fût dès lors tranchée entre la botryomycose véritable et les angiomes hyperplasiques, les théories spécifiques reprirent le dessus, grâce à la confusion, due à Poncet et Dor, entre la botryomycose à grains du cheval et l'angiome hyperplasique de l'homme.

Letulle (1908) pense que les grains sont dus à un regroupement de plusieurs amibes de provenance intestinale, qui, après leur mort, se transforment en une masse ronde et hyaline. Pareillement, Schridde, Hoffmann et Konjetzny font intervenir dans la genèse de la botryomycose des protozoaires ; Archibald incrimine une espèce nouvelle de streptotrix ; Lubarsch, décrivant la botryomycose humaine en appendice au chapitre des inflammations spécifiques dans le *Traité* d'Aschoff, parle de champignons entassés au centre d'une sorte de capsule hyaline.

D'autres auteurs se montrent très réservés sur ce sujet, comme Delbet, Chevassu et Lenormant, et on arrive enfin aux travaux de Magrou (1914), puis de Panisset (1919), qui donnent une étude complète de la botryomycose telle qu'elle doit être conçue aujourd'hui.

C'est à M. Magrou que va le mérite d'avoir démontré d'une façon incontestable que les caractères morphologiques et culturaux des bactéries isolées dans la botryomycose du cheval sont exactement superposables à ceux du straphylocoque et qu'il n'y a aucune raison de les en distinguer. En effet, M. Dumas, qui, vraisemblablement inspiré par M. Magrou, a étudié bactériologiquement le pus de nombreuses suppurations banales et botryomycosiques, n'a observé aucune différence entre ces bactéries en ce qui concerne l'aspect des cultures, la pigmentation

dorée des colonies, le pouvoir de liquéfaction de la gélatine, la fermentation des glucosides, la production d'hémolisine et la virulence pour la souris.

LA BOTRYOMYCOSE EXPÉRIMENTALE DU COBAYE
(Magrou)

Ayant élucidé ce premier point du programme et admettant après les résultats des recherches susdites que le staphylocoque seul doit être incriminé des lésions botryomycosiques, voyons rapidement dans quelles circonstances cette bactérie peut donner des grains. C'est là l'intérêt fondamental des recherches de Magrou. Cet auteur a pratiqué des inoculations de pus botryomycosique dans le testicule du cobaye. Ayant constaté que souvent les champignons de castration renfermaient des corps étrangers, comme des crins, il essaya de réaliser cette circonstance en insérant dans le testicule des brins de fil ou des crins de Florence préalablement stérilisés, puis souillés de très faibles quantités de culture de pus botryomycosique ; il obtint des grains à massues typiques. Ensuite, il pensa que les faits observés pouvaient aussi être en rapport avec la quantité des bactéries inoculées, parce qu'une affection d'allure chronique, telle la botryomycose, devait être due à l'action très faible des toxines pathogènes. Les résultats des expériences furent tout à fait probants, dans ce sens que seuls les cobayes qui avaient reçu une dose très minime de culture de pus botryomycosique sur gélose (1/100e de milligramme) présentaient dans les foyers inflammatoires testiculaires des grains typiques botryomycosiques, tandis que l'inoculation d'une dose forte (par exemple 1 milligramme) de culture donnait toujours lieu à une inflammation aiguë, avec nécrose rapide et formation d'un abcès.

Fait capital, les résultats obtenus furent les mêmes avec des cultures de staphylocoques provenant de suppurations communes des animaux et de l'homme.

En outre, Magrou a su prévenir l'objection de ceux qui pouvaient douter que le testicule du cobaye fût un organe qui permettait le développement des grains en démontrant que, à la suite d'une inoculation intraveineuse d'une faible dose de culture de straphylocoque, les grains pouvaient également se produire dans les reins.

Ces expériences sur le cobaye nous confirment donc dans l'idée, d'une part, que le staphylocoque est bien l'agent causal de la botryomycose chevaline et, d'autre part, que la production des grains, qui

représentent une forme évolutive de ces bactéries, ne se réalise qu'à la condition que les germes soient présents en petit nombre, et par conséquent que les toxines secrétées par eux soient très diluées.

Les lésions obtenues chez les cobayes après inoculation expérimentale se présentent exactement comme dans le champignon de castration du cheval, tout au moins les lésions initiales. Celles-ci sont constituées par des noyaux durs, irrégulièrement sphériques, jaunâtres, qui, au microscope, paraissent constitués par des nodules inflammatoires limités par des bandes fibreuses. Au centre, elles présentent un grain dû à l'entassement d'un grand nombre de cocci. Au pourtour du grain se trouve une couche de polynucléaires, et en dehors de celle-ci une couche de mononucléaires. Les nodules, enfin, sont entourés par des bandes fibreuses qui les séparent les unes des autres, vraisemblablement dues à la réaction hyperplasique du conjonctif entretenu par les toxines microbiennes. Les grains du cobaye ont cependant des particularités remarquables qui les rapprochent beaucoup des grains de l'actynomycose : ils sont pourvus de nombreuses massues.

Celles-ci se rangent radiairement autour des amas des cocci et se présentent comme des éléments allongés et renflés à leur extrémité externe. Elles sont très réfringentes, acido-résistantes, ne prennent pas le Gram, mais les couleurs acides d'aniline et les colorants du collagène.

Les grains ainsi constitués avec leur disposition rayonnante diffèrent des grains de l'actinomycose seulement par le fait que la région centrale, au lieu d'être constituée par des filaments, est formée par une substance amorphe ou granuleuse réfringente ayant les mêmes caractères tinctoriaux du centre des grains botryomycosiques du cheval et des massues dont elle est entourée.

En outre, chez le cobaye, les massues présentent comme une ornementation spéciale surajoutée. Leur surface est hérissée d'aspérités. Celles-ci, en forme de bâtonnets, d'aiguilles ou d'épines, sont insérées obliquement sur chaque massue, la pointe dirigée vers l'extérieur.

Telle est, rapidement esquissée, la constitution d'un grain botryomycosique en complet développement, tel qu'on le voit dans le testicule du cobaye après inoculation. C'est un volumineux élément, bien caractérisé et très différencié. Nous verrons bientôt comment cet élément peut dériver d'organismes aussi simples que le staphylocoque.

DESCRIPTION DES CAS PERSONNELS

Nos observations portent sur deux cas d'ostéomyélite chronique. Les malades, deux adolescents, atteints jadis d'ostéomyélite aiguë, avaient

conservé des trajets fistuleux. Les granulations saillantes qui bordaient ces trajets, enlevées à la curette, furent notre matériel d'étude.

L'examen histologique nous montre à la fois des tissus de granulation avec ces éléments inflammatoires ou fixes, des petits séquestres à bords déchiquetés ou corrodés, des cellules sanguines plus ou moins altérées, et des cocci isolés ou bien réunis en amas avec les caractères

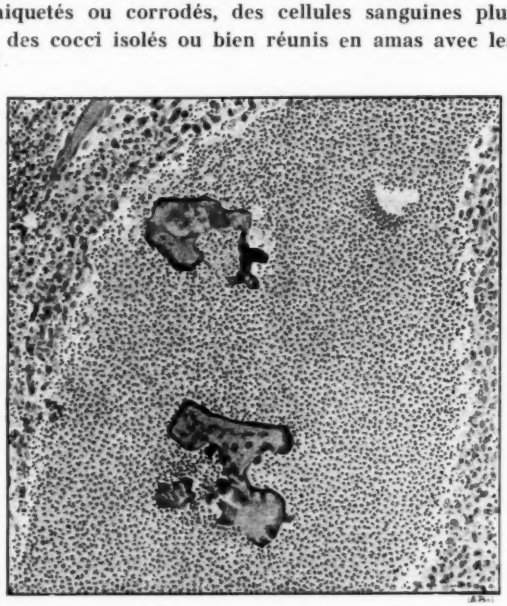

FIG. 1 (empruntée à Masson). — Deux grains botryomycosiques inclus dans un amas de polynucléaires. *En marge*, tissu de granulation riche en mononucléaires. Gr. = 140.

que nous avons reconnus propres aux grains botryomycosiques. Ces derniers seuls méritent de nous arrêter.

Il est inutile de nous répéter en décrivant leur forme, leurs dimensions et leur aspect général, qui sont les mêmes que ceux des grains des animaux. Nous voulons ici seulement ajouter les quelques différences que nous avons remarquées et préciser la nature de ses constituants.

Les cocci de la zone centrale sont habituellement groupés en plusieurs amas distincts les uns des autres ou bien confluents. Ils sont formés par des éléments de petite taille, tous semblables, qui se colorent énergiquement par le Gram et les couleurs basiques. Ils ont les caractères des bactéries jeunes, vivants et en voie de prolifération.

Ils se présentent parfois tellement abondants et rapprochés, qu'ils donnent à l'observation histologique l'aspect de masses noires et compactes. A la périphérie des amas bactériens, les cocci sont clairsemés, ils ont une taille plus considérable et ils se colorent moins énergiquement que ceux qui occupent le centre de la colonie. Ces derniers éléments sont vraisemblablement en voie de dégénérescence. Chaque amas se continue vers la périphérie par une substance d'aspect granuleux qui montre une affinité pour les couleurs acides d'autant plus marquée

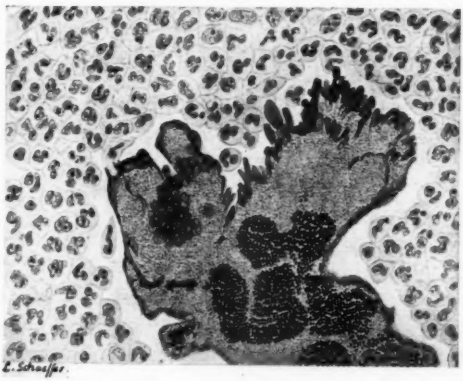

FIG. 2. — Portion de grain fortement grossi.

En bas, amas de staphylocoques inclus dans un magma granuleux.
En haut, membrane périphérique bien développée avec massues typiques, dont quelques-unes, à gauche, coupées transversalement.
Autour, polynucléaires entassés sans staphylocoques ni dans leur cytoplasme, ni dans leurs intervalles.

qu'elle est éloignée de la zone centrale bactérienne. Cette gangue amorphe et granuleuse résulte de la fusion des cadavres des cocci périphériques. On peut voir en son plein milieu de petits groupes de cocci faiblement colorés par le Gram encore survivants. Plus à la périphérie, cette substance est condensée, a un aspect hyalin et réfringent, et présente une affinité absolue pour les couleurs acides. Elle constitue, en définitive, une membrane continue, dense, dans laquelle les germes font toujours défaut.

A la surface de cette enveloppe, par places, se différencient les massues en une ou deux rangées. Ce sont les mêmes éléments allongés, ren-

flés à leur extrémité externe, disposés radiairement, très réfringents, que nous avons vu constituer la couche périphérique du grain du cobaye.

Elles ont une surface absolument lisse. Les ornements de deuxième ordre propres aux grains du cobaye y font habituellement défaut. En raison de ce fait, nous pouvons ranger l'enveloppe des grains de la botryomycose humaine entre celle du cheval et celle du cobaye.

Nous avons vu que, dans le champignon de castration du cheval, les grains ont à peu près tous les mêmes caractères structuraux. La surface des grains est simple, elle a un contour polycyclique régulier. Par contre, la périphérie des grains chez le cobaye est irrégulière par la présence de massues et d'ornementations barbelées qui leur donnent l'aspect particulier que nous avons décrit et qui représente les degrés plus avancés de leur évolution.

Les méthodes de coloration qui les mettent le mieux en évidence sont le procédé de Cajal au magenta-picro-indigo-carmin, et celui de Dominici à l'érytrosine-orange-bleu de toluidine. Avec la première méthode, les massues sont teintées en rouge vif, avec la seconde en orangé, tandis que les cocci sont colorés en bleu.

Bien que les massues ne prennent pas le Gram, il arrive parfois qu'après l'emploi de cette méthode elles restent teintées en violet pâle. Le safran de Masson les colore en jaune. Si on emploie la fuxine acide de Ziel à chaud et qu'on décolore ensuite la préparation comme pour la recherche des bacilles de Koch, les massues restent intensément colorées en rouge rubis.

On peut colorer ensuite les cocci avec le Gram ou le bleu de toluidine, en obtenant de très belles images fort différenciées.

La substance dont sont formées les massues et celle qui cimente les cocci paraît dure et cassante : elle crie sous le rasoir de coupe et, de ce fait, le grain, maintes fois, se présente comme craquelé. Parfois même, il se brise devant le couteau et s'échappe de la coupe.

Autour des grains se trouve une quantité d'éléments cellulaires entassés les uns contre les autres. Ceux-ci s'éclaircissent vers la périphérie et finissent par laisser la place aux fibroblastes. En examinant au fort grossissement, on peut distinguer une zone au contact du grain, exclusivement formée par des polynucléaires neutrophiles, une zone de passage dans laquelle les neutrophiles sont mélangés avec des plasmocytes et une zone externe dans laquelle ceux-ci ont une prédominance absolue.

Cette constitution correspond exactement à la description classique du nodule botryomycosique, donnée par Valillo depuis longtemps.

Les éléments cellulaires qui ont la plus grande importance, à cause de leur abondance, sont les plasmocytes. Il faut ajouter que, dans la

zone qu'ils caractérisent, on trouve aussi des lymphocytes et des macrophages : or, le type d'inflammation qui tient à la dominance de ces trois éléments cellulaires caractérise l'inflammation chronique. Elle est en rapport avec un agent peu toxique et peu destructible. C'est ce qui est réalisé dans notre cas : cocci réunis en amas éloignés l'un de l'autre et entourés par une membrane qui les protège contre l'action phagocytaire.

GENÈSE DES GRAINS SPÉCIFIQUES

Dans d'autres points de nos préparations, on voit des petits séquestres osseux à bords déchiquetés ou corrodés, dont plusieurs présentent des

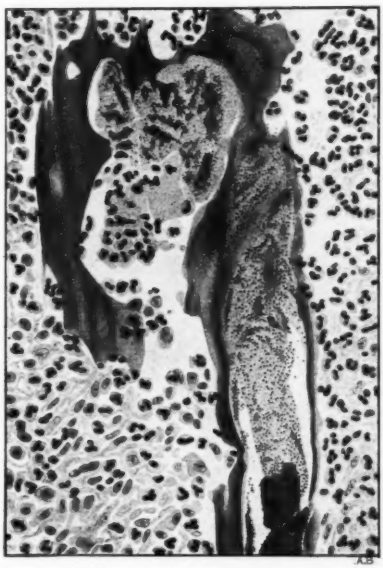

FIG. 3.
(Empruntée à Masson.)

Un séquestre à bords déchiquetés. Dans un conduit de Havers, coupé en long et ouvert (en haut et à gauche de la figure), on voit une masse granuleuse, formée de cocci colorés ou non, cimentée par une substance réfringente. Par son extrémité supérieure, partiellement à nu, cette masse a pris la forme mamelonnée de grains. Elle n'a pas encore de membrane spéciale. L'os semble corrodé par la colonie qu'il abrite. Gr. = 450.

sections de canaux de Havers. Ceux-ci contiennent des cocci en grand nombre, groupés en amas plus ou moins volumineux et immergés dans une substance granuleuse : ces éléments sont tous de petite taille, se colorent intensément avec le Gram, et ils nous donnent l'impression d'être en voie de prolifération active. En effet, il est facile de suivre cette prolifération, en examinant des coupes en série. Il est logique de penser que les germes poussent avec abondance et facilité à l'intérieur des canaux de Havers, loin de toute influence leucocytaire.

En même temps, le séquestre subit un amincissement et un processus de décalcification progressive de ses parois. Le canal de Havers finit par être ouvert sur un point, et la colonie bactérienne est ainsi libérée et

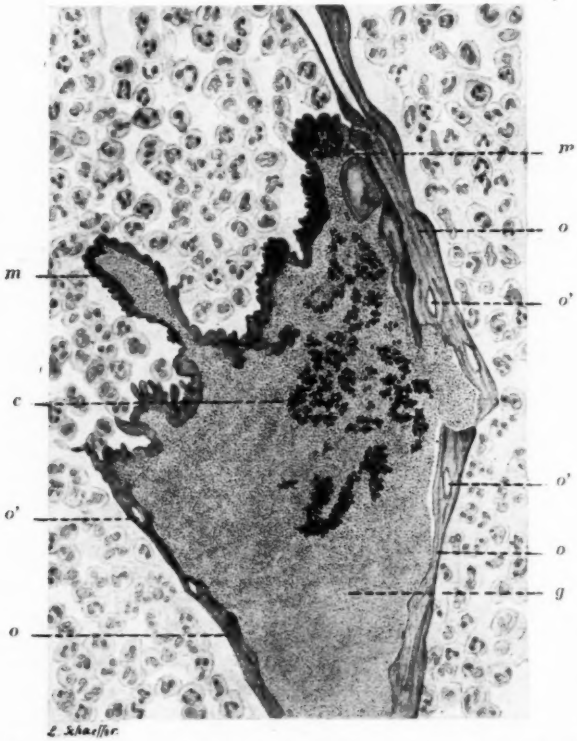

FIG. 4. — Pus d'ostéomyélite chronique dans lequel on voit de petits fragments de lamelles osseuses provenant d'un canal de Havers qui a éclaté sous la poussée microbienne.

o, o, o, lamelles osseuses nécrosées, avec les ostéoplastes déshabités *o', o', o'*.
m, membrane périphérique avec ses massues.
c, amas de staphylocoques.
g, substance granuleuse provenant de la désintégration des cocci.

mise au contact du pus. En même temps et très rapidement, la substance granuleuse dans laquelle se trouvent les cocci se condense en correspondance avec le point de protection de la paroi du canal osseux, dis-

parue à la suite de sa rupture, et forme autour de la colonie une membrane qui de nouveau la met à l'abri des leucocytes.

Secondairement, cette membrane acquiert la propriété de l'acido-résistance, garde en outre avec intensité les couleurs acides et peut s'ornementer de massues typiques. Dans une de nos figures, on voit très nettement le phénomène décrit avec la formation de la membrane protectrice à massue juste du côté où les parois d'un canal osseux se sont ouvertes. Les mêmes observations ont été faites par M. Masson, et il en a donné une description très complète dans le mémoire que nous avons signalé plus haut.

Il va sans dire que, plus tard, les débris osseux du séquestre sont complètement détruits, et la colonie microbienne entourée par une membrane continue avec ou sans massues, libérée dans le tissu inflammatoire, constitue le grain.

Il ressort de la description ci-dessus que la condition indispensable à la production des grains est la prolifération de la colonie, à l'abri dans les canaux de Havers, dont la paroi fonctionne comme un véritable sac de collodion en la protégeant contre la phagocytose.

La déduction très importante qu'on peut tirer des phénomènes que nous avons suivis est la suivante : la membrane qui entoure les cocci, les massues dont elle est hérissée et la substance cimentante des grains ont la même origine, c'est-à-dire toutes ces formations résultent d'une transformation des cocci.

On est vraiment étonné de constater que des organismes de taille minime, comme des straphylocoques, puissent donner naissance à des formations aussi différentes d'eux par leur forme, leurs dimensions et leur structure. On a hésité longtemps à admettre une telle possibilité, et on a émis plusieurs théories explicatives : l'une d'elles considère la membrane périphérique des grains comme due à des produits dérivant de la dégénérescence des leucocytes qui entourent celui-ci.

Selon une autre théorie (Sabrazès), les membranes tiennent à une dégénérescence du collagène élaborée par les fibroblastes du voisinage du grain ; cette dégénérescence s'accomplirait sous l'influence des toxines microbiennes et le collagène se transformerait en une substance amorphe qui pénétrerait parmi les amas de cocci.

Une troisième théorie soutient que les grains doivent être considérés comme des corps de dégénérescence développés au dépens des germes morts. Mais Magrou a démontré, il est vrai, par une méthode bien ingénieuse, que les cocci contenus dans les grains, ou certains d'entre eux, sont bien vivants et capables de proliférer abondamment lorsqu'on fait séjourner à l'étuve à 37° pour un certain temps des tumeurs botryo-

mycosiques prélevées récemment ; en effet, en examinant les coupes histologiques des tumeurs ainsi traitées, il a constaté que tous les grains contenaient un nombre considérable de petits cocci, évidemment multipliés pendant le séjour à l'étuve.

Pour notre part, nous avons vu réalisée cette prolifération des germes, dans les canaux de Havers, de petits séquestres osseux du foyer inflammatoire.

Les autres théories émises à ce sujet ne résistent pas à la critique ; la propriété de l'acido-résistance propre à la membrane périphérique des grains et à ses ornementations éventuelles est difficilement explicable si on les considère comme des produits de dégénérescence des leucocytes ou du collagène.

D'ailleurs, on sait fort bien comment se forment les massues autour des grains actinomycosiques qui ont une frappante ressemblance avec les grains de la botryomycose. Ce sont les extrémités périphériques des filaments centraux qui donnent naissance à une membrane, qui s'épaissit de plus en plus par dépôt de couches concentriques et formées par un matériel amorphe.

Il est vraisemblable que, par un processus analogue, se différencient les massues botryomycosiques : épaississement de la membrane des staphylocoques et dépôts successifs des produits sécrétés par le protoplasme bactérien.

Selon Magrou, dans les grains de la botryomycose expérimentale, la disposition en couches concentriques des massues est toujours très nette.

La propriété de l'acido-résistance est de la plus grande importance : elle indique qu'il n'y a pas seulement analogie morphologique, mais encore analogie de constitution physico-chimique entre les massues actinomycotiques et celles de la botryomycose.

POSSIBILITÉ D'UNE ÉVOLUTION ACTINOPHYTIQUE DES BACTÉRIES

On rencontre d'autres germes qui peuvent donner naissance à des formations complexes : c'est le cas du pneumocoque, dont la capsule peut s'épaissir considérablement, et le cas du bacille de Koch, dont la membrane peut fournir des formations qui ont un aspect analogue aux massues actinomycosiques. Coppen Jones en a trouvé dans les crachats des tuberculeux avancés, et Babès et Levaditi, en inoculant dans l'intérieur de la substance cérébrale du lapin, après trépanation, des cultures de bacille de la tuberculose humaine, ont vu que les bacilles se disposaient en amas dont la périphérie présentait de véritables crosses comparables à celles de l'actinomycose.

Outre les cas classiques du pneumocoque et du bacille de Koch, il existe d'autres formes botaniques qui peuvent donner lieu à la formation des grains ; c'est le cas de la *Monilia albicans*, parasite du muguet, dont Magrou a pu obtenir, dans le rein du lapin, après inoculation intraveineuse, des grains à massues. Ces faits nous conduisent à une conception biologique générale très importante. La possibilité d'obtention de grains n'est pas liée à l'espèce du germe ; elle est simplement sous la dépendance des conditions d'adaptation entre le germe et l'organisme.

Ces conditions de « vie parasitaire » se réalisent, comme on l'a signalé plus haut, lorsque les germes sont injectés en nombre limité et quand ils peuvent proliférer pendant un certain temps, à l'abri des leucocytes. On est tenté alors de croire qu'on pourrait obtenir, chez un grand nombre de micro-organismes, la production des grains à massues périphériques.

CONCLUSIONS

Les conditions qui favorisent cet état de parasitisme se produisent facilement dans l'infection du tissu osseux.

Prenons le cas d'une ostéomyélite spontanée de gravité moyenne.

Les germes se localisent avec leur prédilection bien connue à l'union de la diaphyse avec l'épiphyse. Dans cette région d'os spongieux, les bactéries déterminent avec rapidité la destruction des lamelles oseuses. Les leucocytes qui, en foule, accourent au foyer infectieux sont vite tués ; il se forme ainsi un abcès intra-osseux. Sous l'influence de l'inflammation septique et pour les troubles circulatoires qui s'établissent, des fragments d'os tombent en nécrose, deviennent isolés et donnent naissance aux séquestres.

L'inflammation gagne la périphérie ; les muscles, la peau ne résistent pas longtemps ; l'abcès s'ouvre à l'extérieur ; son contenu est éliminé avec une grande partie de germes ; les phénomènes inflammatoires se calment. A la suite de l'ouverture du foyer suppuré se forme une cavité dans laquelle le nombre des germes persiste élevé. Ceux-ci déterminent un afflux considérable de leucocytes, dont une partie est tuée, tandis qu'un autre phagocyte les bactéries, en les détruisant pendant que l'élimination du pus continue.

La phagocytose devient après de plus en plus importante et le foyer inflammatoire est de plus en plus libéré de ses germes ; parallèlement, la quantité de pus sécrété diminue ; il se fait moins dense ; les autres phénomènes de l'inflammation ont presque disparu ; la réparation est en marche et tout laisse croire à une guérison prochaine.

Cependant, la réparation tarde à s'accomplir, la suppuration traîne et les trajets fistuleux n'ont aucune tendance à se fermer. La numération des germes contenus dans le pus, selon la méthode de Carrel, montre leur absence ou leur grande rareté ; pourtant, dans le foyer inflammatoire, il doit y avoir encore une source abondante de produits toxigènes.

Si on pratiquait à ce point une excision des trajets fistuleux et un curettage osseux, et si on examinait histologiquement les produits enlevés, bien souvent on pourrait observer ce que nous avons constaté : des amas de cocci parfaitement abrités dans l'intérieur des séquestres ou bien des colonies microbiennes entourées par une épaisse membrane qui leur donne la possibilité de proliférer avec abondance et facilité, tout en versant leurs produits toxigènes à l'extérieur. Les leucocytes ne parviennent pas à détruire les cocci ainsi protégés et finissent par dégénérer et entretenir la persistance de la suppuration.

La même possibilité peut évidemment se manifester lorsqu'une infection staphylococcique directe ou indirecte vient compliquer une lésion osseuse traumatique, soit une contusion, une plaie ou une fracture.

A personne ne peut échapper l'importance pratique considérable que revêtent ces conditions d'adaptations bactériennes. Elles nous expliquent facilement la cause qui détermine le prolongement ou le manque de réparations consécutives à l'ostéomyélite.

Nous ne pouvons pas donner ici des statistiques de fréquence ; nous reprendrons cette étude, parce que nous avons de bonnes raisons de croire que ce fait doit se réaliser couramment.

Nous ferons aussi des prélèvements systématiques de pus que nous soumettrons à l'homogénisation selon la méthode qu'on suit pour les crachats, afin de déceler la présence éventuelle des grains. Nous croyons que la partie périphérique des grains, constituée par un matériel dur et résistant, ne serait pas digérée par le réactif.

La constatation de grains dans le pus confirmera les suppositions avancées et nous indiquera le traitement qui, on le comprend, sera chirurgical. Celui-ci doit consister dans une excision assez large des trajets fistuleux et dans un curettage soigné du foyer osseux.

BIBLIOGRAPHIE

DELBET et CHEVASSU. — *Nouveau Traité de Chirurgie*, 1907.
HEUCH. — *Dermatol. Zeitschrift*, 1909.
JOHNE. — Cité dans ASCHOFF, *Traité d'Anat. Pathol.*
KITT. — « Der micrococcus ascoformans in dem Mycofibrom des Pferdes » (*Centr. f. Backt.*, III, 1888).

KREIBISCH. — « Botryomycose » (*Arch. f. Dermat.*, 1909).
KUTTNER. — *Beitr. z. Klin. Chir.*, 1905.
LENORMANT. — « Sur la prétendue botryomycose » (*Ann. Dermat. Syphil.*, 1900).
LETULLE. — « La botryomycose » (*Journ. de Physiol. et de Pathol. générale*, 1908).
LUBARSCH. — « Spezifische Entzündungen » (ASCHOFF, *Traité d'Anat. pathol.*).
MAGROU. — *Les grains botryomycosiques*, thèse de Paris, 1914 ; Laval, édit.
ID. — « Sur un cas de blastomycose pulmonaire » (*Montpellier Médical*, 1916)
MASSON. — « Plaie de guerre botryomycosique » (*Lyon Chirurgical*, 1918).
PICQUE. — « Note sur deux tumeurs présentant l'apparence de la botryomycose humaine » (*Bull. Soc. de Chirur. de Paris*, 1903).
PANISSET. — « Quelques documents nouveaux sur la botryomycose » (*Revue génér. de Médec. vétér.*, 1919).
PONCET et DOR. — « La botryomycose » (*Arch. génér. de Médecine*, 1900).
SCHRIDDE, HOFFMANN, KONJETZNY. — Cités dans KAUFMANN, *Trait. d'Anat. pathol.*
TORLAIS. — « La botryomycose chez l'homme et chez les animaux » (*Arch. de Pathol. génér. et expér.*, 1922).
VALILLO. — « Del nodulo botryomycotico » (*Pathologica*, 1911).

CHARLES FOIX

(1882-1927)

SON ŒUVRE ANATOMO-PATHOLOGIQUE

Nous n'avons pas l'intention de rappeler ici ce que fut la carrière de Charles Foix, ni de montrer ses puissantes qualités de cœur et d'esprit, ni de faire revivre cette figure si fervente dans le culte de la science. Cet hommage lui a déjà été rendu en termes profondément touchants. Lié à lui par une respectueuse affection née de plusieurs années de collaboration, nous nous bornerons à insister sur la part de l'anatomie pathologique dans son œuvre neurologique. Car elle se retrouve à la base de ses travaux ; et c'est à l'emploi raisonné et continu de la méthode anatomo-clinique qu'il avait dû de devenir le plus brillant représentant de la jeune phalange neurologique française. Toute son œuvre scientifique s'élaborait en effet en deux endroits : dans sa salle d'examen, dans son laboratoire où se constituait peu à peu la belle collection anatomique que connaissent tous ses élèves.

Il fallait le voir, après la réalisation d'un cas intéressant, examiner un cerveau sous toutes ses faces, sans souci du formol qui lui brûlait les doigts, sectionner chaque hémisphère avec un soin religieux et manifester son enthousiasme quand la lésion était intéressante. Toutes les techniques histologiques lui étaient familières, et il ne dédaignait pas de faire lui-même ses colorations, de surveiller le coupage d'un bloc au microtome. C'est grâce à cette connaissance approfondie de l'histologie, à l'étude minutieuse des pièces, que Foix, servi par une imagination débordante, mais tempérée par un esprit critique acéré et par un puissant esprit de synthèse, put faire ses plus belles publications. En voici quelques exemples :

Le syndrome thalamique était connu depuis longtemps. Les neurologistes avaient insisté sur la petite lésion de la couche optique, mais ne s'étaient pas préoccupés de la coexistence fréquente d'un ramollissement du cunéus et de la face inférieure du cerveau. Foix, intrigué par cette coïncidence, en recherche la cause, il voit que la couche optique n'est pas irriguée, comme on le croyait, par la sylvienne, mais qu'elle est tributaire, ainsi que le cunéus, le splénium du corps calleux et la face inférieure du lobe temporal, de la cérébrale postérieure. Le mystère s'explique alors. Toutes les lésions sont dues à l'oblitération d'un

même tronc artériel, et le syndrome thalamique rentre ainsi dans le cadre d'un syndrome vasculaire plus vaste : celui de la cérébrale postérieure.

Dès lors, c'est une voie inexplorée qui s'ouvre devant lui : l'étude des grands syndromes vasculaires qui, avec celle des contractures, devait occuper les années les plus fécondes de sa carrière. Mais, avant d'aborder les syndromes vasculaires, il est indispensable de connaître l'anatomie des artères cérébrales et de leurs territoires. Or, celle-ci est imprécise, les descriptions des traités d'anatomie ne concordent pas avec les figures qui les illustrent. Presque tout est à reprendre. Foix se met à l'œuvre ; pendant des mois il dissèque, pousse des injections à la fois colorantes et opaques aux rayons X, et il montre les règles générales de la distribution vasculaire de l'axe encéphalique avec ses trois systèmes d'artères paramédianes, circonférentielles, courtes et longues. Il retrouve cette même disposition, quoique moins schématique, au niveau du cerveau, et décrit successivement les trois grandes artères cérébrales. Sur ces bases anatomiques, désormais solides, il peut construire et utiliser avec profit les documents anatomo-cliniques amassés depuis longtemps. Il crée alors le syndrome de la cérébrale antérieure et en expose les trois principaux types anatomo-cliniques. Puis il montre les lésions et les symptômes secondaires à l'oblitération de la choroïdienne. Il précise l'irrigation du thalamus par plusieurs pédicules vasculaires et les différents tableaux cliniques qui en découlent. Il étudie la sylvienne, fait paraître dans ce journal un gros travail sur l'anatomie pathologique de l'aphasie et publie un important mémoire sur les syndromes sylviens.

Ayant eu l'occasion d'observer un cas de syndrome de la cérébelleuse inférieure, tel que l'avait décrit Wallenberg, ses recherches aboutissent à ce fait paradoxal et inattendu : le syndrome dit de la cérébelleuse inférieure n'est pas dû à une atteinte de la cérébelleuse, cette artère n'irriguant pas le territoire ischémié, mais à l'oblitération d'une artériole spéciale : l'artère de la fossette latérale du bulbe.

L'étude de la protubérance l'attire, et il donne une description toute nouvelle des ramollissements protubérantiels. Il décrit parmi eux le syndrome myoclonique de la calotte que des observations étrangères avaient déjà signalé, mais qu'il fut le premier à isoler en tant que syndrome secondaire à une lésion en foyer, intéressant le faisceau central de la calotte.

Ses constatations anatomiques l'avaient amené à des déductions du plus haut intérêt, en montrant que l'artère du territoire ramolli n'est pas toujours oblitérée de façon totale. Dès lors, pour expliquer la nécrose cérébrale, il faut invoquer d'autres facteurs, ou spasme ou insuffisance cardiaque. Peu à peu, il s'était laissé entraîner à envisager le ramollissement cérébral dans toute son ampleur et il comptait lui consacrer un gros volume d'ensemble ; cette étude, appuyée sur les syndromes vasculaires, devait résumer et surtout simplifier, en les classant sur des bases anatomiques, la plupart de nos connaissances cérébrales.

Tout récemment paraissaient encore des articles sur la sclérose cérébrale centrolobaire, qu'il fut le premier à décrire, sur l'anatomie pathologique de la syphilis médullaire, sur celle de la myélite nécrotique.

Citons encore ses travaux sur les connexions du locus niger, sur les lésions de la moelle au cours de l'hérédo-ataxie cérébelleuse ; de la mala-

die de Friedreich ; de la paraplégie spastique familiale, sur les lésions des nerfs par plaies de guerre ; sur les lésions histologiques de l'encéphalite épidémique ; sur l'anatomie pathologique des syndromes parkinsonniens ; ses importants mémoires écrits avec son maître, M. Pierre Marie, sur la topographie cranio-cérébrale ; sur l'atrophie cérébelleuse tardive ; sur la dégénération pseudo-hypertrophique de l'olive, sur les aphasies de guerre ; sur la nécrose sous-épendimaire progressive, etc... ; sur l'anatomie du sarcome de la rate, de l'hépatite nodulaire dysentérique. Nous ne pouvons malheureusement nous livrer ici qu'à une sèche énumération, sans pouvoir analyser comme il conviendrait chacun de ses articles, si nouveaux, si précis, si personnels.

Nous laissons pour la fin son beau livre sur les noyaux gris centraux publié avec Ch. Nicolesco et qui constitue le plus important travail paru sur l'anatomie des centres nerveux depuis le traité classique de M. et Mme Déjerine. Les mêmes auteurs préparaient un autre volume sur l'anatomie de l'axe encéphalique.

Telles sont, résumées rapidement, les principales publications anatomo-pathologiques de Charles Foix, et l'on reste frappé d'étonnement quand on pense que les trois quarts de ces travaux originaux n'ont vu le jour que depuis 1920. Cet étonnement se transforme en admiration quand on ajoute à cette œuvre, si marquée du sceau de sa personnalité, toutes ses recherches physio-neurologiques sur les contractures, les réflexes de posture, les phénomènes d'automatisme médullaire, sans parler d'une production littéraire considérable.

Et il a suffi d'un accident brutal pour venir interrompre cette élaboration scientifique si remarquable au moment où elle allait encore s'intensifier. Tous ceux qui connaissaient les idées en gestation dans ce cerveau si puissant savaient qu'il ne s'agissait là que de matériaux devant servir à l'élaboration de projets futurs, qui auraient consacré Foix comme l'un des plus grands neurologistes de notre siècle.

Mort à l'âge de quarante-cinq ans, il laisse son œuvre inachevée, décapitée de la synthèse qu'il rêvait, mais ce que nous possédons se distingue par sa puissance. Tout ce que Charles Foix a écrit est trop solidement appuyé sur des faits coordonnés par une rigoureuse méthode anatomo-clinique pour pouvoir s'effriter. Sans doute ces travaux seront modifiés dans certains détails, complétés quant à d'autres, mais leur ensemble résistera victorieusement aux assauts du temps.

P. Hillemand.

ANALYSES

OS. — ARTICULATIONS. — TISSU CONJONCTIF.

ANDREI (O.). — Sur la production d'os et de cartilage après les greffes de tissus vivants et fixés. — *Archivio italiano di Chirurgia*, 1925, vol. XI, fasc. 5, pp. 483 à 510.

L'auteur a entrepris une série d'expériences pour vérifier les conditions de vitalité du greffon d'os et de cartilage ; ces recherches ont porté sur divers animaux, surtout le lapin, mais aussi le chien et le cobaye ; il a essayé d'étudier l'attitude des diverses régions du sujet en présence du greffon ; enfin il a greffé soit des tendons, soit des fragments d'organes, soit de la poudre d'os, soit enfin des tissus vivants.

Il résume ainsi les résultats de ses expériences : 1° il existe de nombreux tissus et organes tués dans l'alcool (rein, glande lymphatique, vessie, tendons, poumon et ovaire), qui, fixés dans le tissu cellulaire sous-cutané de l'oreille du lapin déterminent soit une prolifération du squelette de l'oreille, soit la néoformation de cartilage ou d'os au niveau du greffon lui-même ; d'autres tissus (cornée, uretère et moelle osseuse) ne donnent que des résultats nuls ou très limités.

2° En greffant des fragments de tissus vivants (bassinet, vessie, aorte) dans le tissu cellulaire de l'oreille du lapin, on obtient avec une grande fréquence la néoformation d'os ou de cartilage ; ce point ne paraît pas confirmer les recherches de Nageotte.

3° On obtient le même résultat en greffant de la poudre de bassinet enrobé dans des substances neutres ayant pour effet d'en empêcher la trop rapide résorption.

4° De tels greffons fixés dans le dos ou dans le tissu cellulaire de la cuisse ou de la tête ne déterminent aucune néoformation.

5° Ce sont les tissus embryonnaires qui donnent les plus mauvais résultats au point de vue fixation.

6° On obtient seulement de légères proliférations en employant du matériel végétal difficilement résorbable, comme l'agar, le liège ou la moelle de sureau.

7° Tandis que le lapin donne des résultats positifs, on n'obtient rien avec l'oreille du chien.

Tout se passe comme si le matériel de greffe libérait des substances qui excitent l'activité proliférative du tissu conjonctif ambiant, en l'orientant sur la production d'os ou de cartilage.

OLIVIERI.

ORSOS (F.), Debreczen. — **La charpente conjonctive de la moelle osseuse à l'état normal et à l'état pathologique** (Das Bindegewebsgerüst des Knochenmarks im normalen und pathologischen Zustand). — *Ziegler's Beiträge z. pathol. Anat. u. allgem. Pathol.*, vol. 76, fasc. 1, pp. 36-86, 39 fig., 1926.

La charpente conjonctive de la moelle osseuse a été peu étudiée jusqu'ici. On admettait qu'elle était semblable à celle des ganglions lymphatiques, mais qu'elle était moins forte que cette dernière et qu'elle pouvait, dans certaines conditions pathologiques, manquer complètement. L'auteur a examiné, dans plus de quatre-vingts cas, la moelle osseuse, tant normale que pathologique. Son travail contient une série de très belles microphotos expliquées dans le texte. Nous ne pouvons qu'en donner les conclusions :

La charpente conjonctive de la moelle osseuse a une structure caractéristique et spécifique, la différenciant nettement de celle des ganglions lymphatiques.

Elle est formée principalement par un réticulum peu différencié, irrégulier, mal fixé et peu stable.

Les sinus veineux n'ont pas de gaine conjonctive propre. Seul un tube endothélial les entoure, renforcé çà et là par quelques fibrilles venant du réticulum qui le quitte après un trajet plus ou moins long.

Le réticulum est semé de nombreux nœuds souvent très grands. Ceux-ci sont formés par des cellules réticulaires remplies de fibrilles qui ont pris naissance en elles-mêmes. La situation intracellulaire des fibrilles est évidente avec les colorations de Van Gieson et de Mallory et avec l'imprégnation par la méthode d'Achucarro. La structure du réticulum et des sinus subit des changements rapides ou lents, suivant les processus physiologiques ou pathologiques (hyperémie, infiltration inflammatoire, etc., etc.).

Dans la moelle rouge, les sinus ne possèdent pas une paroi continue. Les lacunes de la paroi sont en rapport avec de larges mailles tubulo-alvéolaires du parenchyme réticulaire. Le réticulum, par endroits, ménage de larges couloirs drainés par les sinus. La paroi des sinus semble pouvoir s'ouvrir momentanément aux endroits non fixés et permettre ainsi l'évacuation du territoire correspondant. Les cellules graisseuses sont entourées d'un fin grillage de fibrilles.

Dans la moelle jaune, les caractères de la charpente réticulaire sont conservés, et même ceux de la paroi des sinus. Ceci est d'autant plus étonnant que les sinus de la moelle jaune montrent après injection une circulation rigoureusement fermée.

La transformation gélatineuse de la moelle cachectique s'accompagne d'une destruction prononcée de la charpente.

Dans un cas de « myélose aleucémique » de la rate et des organes lymphatiques, la moelle ne contenait presque plus d'éléments myéloïdes ; la moelle du sternum et des côtes était, par endroits, formée uniquement de réticulum.

Dans différentes maladies, il y a prolifération de la charpente. Dans la congestion chronique, il se produit une induration réticulaire avec conservation de l'état fenêtré des sinus. Dans l'ostéomyélite infectieuse, il y a une sclérose progressive ; la paroi des capillaires, dans ce cas, subit une transformation fibreuse.

P. BICART.

GALLOIS et JAPIOT. — Architecture intérieure des vertèbres (Statique et physiologie de la colonne vertébrale). — *Revue de Chirurgie*, 1925, t. XLIII, p. 616, 16 figures.

Les auteurs ont étudié les vertèbres isolées soit par radiographie, soit sur des coupes par vision directe des travées osseuses, — et la colonne vertébrale entière sur des radiographies. Ils donnent des schémas et des reproductions de leurs constatations, ce qui les rend aisées à suivre, tandis qu'il est impossible d'analyser dans les détails la partie morphologique de ce travail : nous devons donc inviter à s'y reporter.

Au point de vue général, ils concluent que l'architecture des vertèbres vérifie les règles posées par Julius Wolff sur l'organisation du système osseux suivant la mécanique de chaque pièce squelettique.

A la colonne, le système trabéculaire essentiel est vertical, il se poursuit d'une vertèbre à l'autre, du sacrum à l'axis. Les systèmes accessoires sont ceux qui unissent les apophyses au corps et entre elles : ce sont des faisceaux obliques allant des apophyses articulaires au corps (faces supérieure et inférieure) ; des faisceaux horizontaux venant des apophyses transverses et épineuses et qui, dans le corps vertébral, entretoisent les travées verticales ; enfin les faisceaux interapophysaires en u et verticaux.

Les apophyses sont les leviers de commande, le corps la partie maîtresse. Les travées qui vont des apophyses au corps sont exactement faites pour transmettre les forces qui agissent sur la vertèbre dans ses mouvements. L'axe principal de ses mouvements est l'apophyse articulaire inférieure.

C'est la région dorso-lombaire de la colonne qui jouit de la plus grande mobilité, ce qui explique la fréquence des lésions de cette zone.

P. MOULONGUET.

ROEDERER. — Absence congénitale de la lignée radiale. Main composée d'un seul doigt. — *Société de Pédiatrie de Paris*, 20 avril 1926, n° 4-5, p. 147.

L'auteur présente un nouveau-né âgé de neuf semaines qui, sans antécédents héréditaires de spécificité, a un avant-bras composé uniquement par les cubitus, une main d'un seul doigt sans os carpien.

A. HÉRAUX.

ROEDERER. — Hémimélie partielle transversale des deux membres inférieurs. Amputation congénitale d'un avant-bras. — *Société de Pédiatrie de Paris*, 20 août 1926, n° 4-5, pp. 144-147.

Il s'agit d'un enfant âgé de neuf mois qui a un avant-bras gauche amputé à 8 centimètres de l'olécrane, mais au niveau du tronçon on sent encore les os de l'avant-bras.

Les deux jambes sont rudimentaires, en forme de boudins renflés, sans péroné.

Les pieds sont composés, à gauche, d'un calcanéum rudimentaire et de deux métatarsiens internes terminés par un gros orteil à deux phalanges et un deuxième orteil muni de trois phalanges ; à droite, un tarse postérieur sur lequel est inséré un seul doigt, complètement dépourvu d'os.

A. HÉRAUX.

APERT (E.), STEVENIN (H.) et BENOIST (F.). — Microcéphalie post-hydrocéphalique. — *Société de Pédiatrie de Paris*, 20 avril 1926, n° 4-5, pp. 142-143.

Un nourrisson âgé de deux mois, sans antécédents de spécificité, présente un cuir chevelu et un crâne osseux beaucoup trop capaces pour leur contenu et revenus sur eux-mêmes, le tout ayant entraîné un chevauchement accentué des quatres lames osseuses.

Et les auteurs admettent pour expliquer cette anomalie que, pendant la vie fœtale, il y eut une hydrocéphalie, et que secondairement la résorption, avant la naissance, du liquide de la poche hydrocéphalique, a entraîné cette microcéphalie actuelle. A. HÉRAUX.

POLICARD (A.) et BOUCHARLAT (Marcelle). — Le cal de fracture étudié par la méthode des explantations « in vitro ». — *Bulletin d'Histologie appliquée*, t. IV, n° 1, janvier 1927, Paris, p. 1.

Le cal peut être successivement fibrineux, conjonctif, fibrineux, cartilagineux, osseux, et, dans chacun de ces états, renferme des cellules de types divers : leur étude histologique ne décèle que la morphologie de ces cellules, mais ne renseigne pas sur leurs capacités physiologiques et vitales, leurs capacités propres, indépendamment de toute autre influence : l'explantation a l'avantage de permettre une telle étude biologique.

Dans la fracture fermée du fémur du rat blanc, pris comme sujet d'expérience, voici la succession habituelle des phénomènes : immédiatement la fracture osseuse est entourée d'un caillot mêlé de débris musculaires ; à l'entour se produit rapidement une congestion (vaso-paralytique d'origine traumatique), une diapédèse polynucléaire. Au bout de trois à quatre jours survient l'organisation conjonctive du caillot. Le cal conjonctif va subir simultanément, et selon les points, une triple évolution : ici il devient fibreux, là est envahi par de l'os jeune, ailleurs il s'infiltre d'une substance vitreuse, homogène, tandis que ses cellules deviennent cartilagineuses. Vers le dixième jour, le cal est ainsi ostéo-cartilagineux.

L'explantation d'un fragment au troisième jour de la fracture montre que seuls peuvent vivre dans le plasma des éléments provenant des infiltrats cellulaires situés dans les espaces intermusculaires : polynucléaires qui meurent vite, macrophages, histiocytes, fibroblastes qui paraissent provenir des macrophages.

Un fragment du septième jour offre un aspect tout différent : aucune des cellules, qui sont toutes des macrophages, ne s'échappe dans le plasma. Elles paraissent toutes logées dans des gangues hyalines et le phénomène essentiel et nouveau paraît être la transformation (qui résulte sans doute de phénomènes humoraux) de la substance fondamentale en une matière visqueuse et hyaline : tel est le début de la genèse du cartilage, où les cellules sont toutes des histiocytes. Des fragments déjà osseux ou fibreux émigrent, à l'encontre, des fibroblastes : ceux-ci ne sont d'ailleurs que des histiocytes, modifiés par la multiplication des fibrilles de la substance fondamentale orientées dans un sens précis.

Au onzième jour enfin, les explantations sont négatives.

Les histiocytes paraissent donc jouer dans la genèse du cal un rôle fondamental. RENÉ HUGUENIN.

CUVIGNY (M.). — Etude anatomo-pathologique de la tête fémorale au cours des fractures du col, thèse de Paris, 1926.

Cette thèse apporte un examen très détaillé de quatre cas de fracture du col fémoral. Les pièces ont été prélevées 35, 45, 120 et 135 jours après la fracture ; dans tous les cas, il avait été pratiqué une opération d'enchevillement cervico-capital par un greffon péronier.

Les conclusions de l'auteur sont confirmatives des travaux d'Axhausen et de Hesse, c'est-à-dire qu'il a vu constamment la nécrobiose totale très étendue du tissu osseux de la tête fémorale. Seules de petites zones survivent, aux attaches capsulaires ou à l'insertion du ligament rond.

Consécutivement à cette nécrobiose ischémique débute tout de suite une ostéogénèse nouvelle sous forme de lamelles osseuses apposées aux travées mortes.

Le cartilage articulaire reste vivant, mais l'immobilisation de l'articulation paraît nécessaire pour bien éviter les traumatismes auxquels, seul recouvrement d'une tête nécrobiosée, il ne pourrait résister.

La greffe péronière incluse dans la tête fémorale se nécrobiose naturellement, mais c'est à son contact que le nouveau travail d'ostéogénèse est de beaucoup le plus actif. Ces constatations sont donc très en faveur du traitement des fractures transcervicales du fémur par l'enchevillement avec un greffon osseux.

P. MOULONGUET.

KERRAGGS (R. L.) (Leeds). — **Les affections inflammatoires et toxiques de l'os** (The inflammatory and toxic diseases of bone). — Bristol, John Wright, vol. de 416 pages, 197 figures.

Cet ouvrage, richement présenté et bien illustré, est surtout un livre d'anatomie pathologique, et c'est à ce titre qu'il doit être signalé ici. Sur ces questions si controversées, si étudiées aussi, qui touchent à la pathologie osseuse, le livre de Kerraggs apporte des vues très claires, d'excellentes descriptions basées sur des observations cliniques et sur les pièces des collections anglaises, de consciencieuses études d'histopathologie et enfin des hypothèses très intéressantes.

Les chapitres principaux du livre sont l'ostéomyélite aiguë, la tuberculose et la syphilis osseuse, les pseudo-coxalgies, l'arthrite déformante (ici étudiée très longuement), les ostéo-arthrites d'origine nerveuse, le rachitisme, les dystrophies osseuses : ostéite fibreuse, ostéite déformante de Paget, ostéomalacie. Pour expliquer ces trois dernières affections, l'auteur apporte une théorie tonique très suggestive. Deux chapitres sont particulièrement développés : l'un sur le léontiasis ossea et l'autre sur l'ostéogenesis imperfecta (les vues de l'auteur sur l'ostéogenesis imperfecta ont déjà été analysées ici en 1926).

P. MOULONGUET.

CROUZON (O.) et CHRISTOPHE (J.). — Luxations métacarpo-phalangiennes généralisées des deux mains avec nodosités para-articulaires au cours d'un rhumatisme chronique. — *Bulletins et Mémoires de la Soc. méd. des Hôp. de Paris*, 25 février 1926, n° 7, p. 255.

Il s'agit d'une femme de quatre-vingts ans qui, depuis l'âge de quarante-quatre ans, souffre d'un rhumatisme chronique. Peu à peu sont apparues des déformations symétriques des mains, caractérisées par une

luxation complète de toutes les premières phalanges sur les métacarpiens, avec laxité considérable de l'articulation. La radiographie montre, en outre, une raréfaction accentuée du tissu osseux, avec aspect flou et mal limité du massif carpien. De plus, il existe à la face postérieure des coudes des nodosités volumineuses, de consistance ferme, mobiles sur les plans sous-jacents. Dans l'impossibilité de tout contrôle sérologique, seules des présomptions d'ordre clinique permettent d'invoquer une étiologie syphilitique.

P. FOULON.

BENTZON (P.-G.-K.). — Etudes expérimentales sur la pathogénie de la coxa plana (maladie de Calvé, Legg, Perthes, Waldenström) et d'autres manifestations de dyschondroplasie localisée. — *Acta Radiologica*, Stockholm, 1926, vol. VI, pp. 155-172, 26 fig.

L'auteur a été amené, par ses travaux sur la maladie d'Ollier, à émettre l'hypothèse que la coxa plana est une dyschondroplasie liée, elle aussi, à des troubles vasculaires entraînant une hypérémie localisée. Il a cherché la confirmation de cette hypothèse dans l'étude anatomique des artères épiphysaires, aussi bien au niveau de la tête du fémur que d'épiphyses dans lesquelles on a décrit des lésions analogues, rentrant dans le cadre des ostéomalacies localisées : ostéochondrite disséquante des condyles fémoraux, du condyle huméral, maladies de Kœhler I (scaphoïde) et II (tête du deuxième métatarsien). Ces recherches ont été faites sur des sujets normaux, soit sur le cadavre, soit sur des membres amputés, au moyen de radiographies, après injection de gélatine au vermillon dans les artères. Il semble que, dans les épiphyses qui sont le siège d'ostéomalacies localisées, les artères nourricières présentent avec le cartilage des rapports tels qu'elles soient particulièrement exposées, chez des sujets jeunes, à subir le contre-coup, transmis par le cartilage, de pressions ou de chocs insuffisants pour déterminer par ailleurs une épiphyséolyse vraie, et la contusion artérielle restant assez légère pour ne pas dépasser une paralysie par lésion des nerfs vaso-moteurs.

Ces troubles vasculaires sont-ils susceptibles d'entraîner des lésions analogues à celles de la coxa plana ? C'est ce que l'auteur a cherché à reproduire expérimentalement sur le lapin et la chèvre, en provoquant la paralysie des vaso-moteurs par des injections d'alcool périartérielles au niveau du col du fémur. Il est ainsi parvenu à reproduire dans la tête fémorale des lésions caractérisées par la coexistence de nodules de cartilage hyalin et d'ostéite fibreuse. L'existence de lésions d'ostéite fibreuse a été signalée par Riedel dans un cas de coxa plana ; elle est également à rapprocher d'un cas rapporté par Sundt de lésions d'ostéite fibreuse localisées à la moitié droite du corps s'accompagnant d'hypérémie avec élévation de la pression sanguine et dilatation des vaisseaux du même côté.

L'auteur termine en réfutant les arguments qui lui ont été opposés et d'après lesquels le traumatisme vasculaire agirait non par hypérémie, mais par ischémie. En effet, le décollement épiphysaire avec déplacement et interruption évidente de la vascularisation ne s'accompagne jamais de lésions rappelant la coxa plana. D'autre part, étant donné l'importance du réseau anastomotique dans la circulation épiphysaire, il est peu

vraisemblable qu'un traumatisme de l'ordre de ceux qui sont à l'origine de la coxa plana entraîne une ischémie, alors que cette disposition ne peut s'opposer à une hypérémie. De plus, l'intensité des phénomènes de prolifération et de remaniement qu'on constate histologiquement, qui rappelle ce qu'on voit dans la formation du cal, semble au contraire en rapport avec une intense vascularisation.

S. DOBKEVITCH.

BENTZON (P.-G.-B.). — Etudes radiologiques et expérimentales sur la dyschondroplasie (maladie d'Ollier). — *Acta Radiologica*, Stockholm, 1924, vol. III, pp. 89-112, 21 fig.

Dans cet intéressant travail, l'auteur rapporte les hypothèses et les expériences que lui a suggérées l'étude d'un cas de dyschondroplasie. Il s'agit d'une jeune fille de quinze ans qui présente un raccourcissement marqué du membre inférieur droit, avec présence, à la radiographie, de taches claires caractéristiques dans l'os iliaque, le fémur, le tibia, et la première phalange du deuxième orteil. Ayant été frappé par l'aspect de ces taches, leur siège, la disposition en éventail de leurs stries, Bentzon les a comparées, sur des radiographies faites sur le cadavre, à la disposition des artères et de leurs branches préalablement injectées, et constaté que ces images sont superposables, le sommet de l'éventail correspondant au point de pénétration de l'artère dans l'os, les stries au pinceau constitué par les branches de l'artère. Etant donné ces faits et l'unilatéralité des lésions, ne s'agirait-il pas de troubles neurotropiques, d'origine sympathique, atteignant l'os par l'intermédiaire des plexus périvasculaires ? A l'appui de cette hypothèse, la malade présentait également une légère atrophie de l'hémiface du même côté. De plus, l'examen de la colonne montre une anomalie de la deuxième vertèbre dorsale, difficile à interpréter ; s'agit-il d'une lésion d'origine traumatique, ayant entraîné secondairement des lésions du sympathique et des troubles de la croissance ? Ces constatations ont conduit l'auteur à rechercher expérimentalement, sur le lapin, à établir une relation entre des lésions de l'appareil neuro-négatif et des troubles de la croissance aboutissant à des lésions du type décrit par Ollier.

Dans une première série d'expériences, l'auteur a cherché à atteindre le sympathique dorsal supérieur, en procédant par injections d'alcool. Il a ainsi déterminé, du côté où a été faite l'injection, du myosis et une dilatation des vaisseaux de l'oreille, s'accompagnant constamment, si elle se prolongeait pendant un laps de temps suffisant, d'un accroissement notable de l'oreille.

Dans un seul cas seulement, la radiographie a montré, de plus, l'apparition, un mois après le traumatisme, au niveau de la première phalange du deuxième orteil, d'un épaississement marqué de l'os et de taches claires circonscrites ; ces lésions ont disparu spontanément, et lorsque le lapin a été sacrifié, les taches claires avaient disparu à la radiographie, et l'examen histologique ne montrait qu'une cavité médullaire augmentée de volume et un cortex épaissi, constitué par du tissu ostéoïde.

Dans des expériences ultérieures, c'est par cautérisation, après ouverture du thorax, que l'auteur a cherché à interrompre le sympathique. Chez les animaux qui ont survécu, seule la dilatation de l'oreille est survenue, mais elle a disparu rapidement, pour ne plus réapparaître

après une seconde destruction ; il semble donc que les ganglions périphériques du sympathique soient capables de restaurer le tonus vasculaire.

Dans une nouvelle série d'expériences, c'est donc le sympathique périartériel que l'auteur cherche à atteindre par des injections d'alcool ; dans deux cas, il obtient des lésions radiologiquement comparables à celle de la maladie d'Ollier ; un cas est vérifié microscopiquement et montre l'existence dans la diaphyse du péroné d'une masse cartilagineuse sans connection avec l'épiphyse.

Etablissant un parallèle entre ces faits et ce qui se passe au début de la formation du cal de fracture, l'auteur émet l'hypothèse que la dyschondroplasie est une réaction de l'os accompagnant une hypérémie, elle-même liée à des anomalies du système nerveux végétatif.

Enfin, contrairement à l'opinion d'Ollier, cette affection est avant tout une affection de la diaphyse qui atteint les régions nourries par une artère importante et unique.

S. DOBKEVITCH.

LANG (F.-J.) et HAUPL (K.), Innsbruck. — **Pathogénie de l'ostéite fibreuse** (Entstehung der Osteitis fibrosa). — *Virchow's Archiv*, vol. 262, fasc. 2, pp. 383-406.

S'appuyant sur plusieurs exemples (hématomes enkystés des os, carcinose osseuse, etc.), les auteurs montrent que les lésions de l'ostéite fibreuse s'observent dans des conditions étiologiques très variées. L'ostéite fibreuse localisée n'est pas une entité morbide, les lésions qui la caractérisent sont la suite de troubles circulatoires. L'existence de ces troubles peut être mise en évidence dans chaque cas.

Les auteurs appliquent les mêmes notions à l'ostéite fibreuse généralisée. C'est surtout l'ostéite fibreuse consécutive à l'ostéomalacie et au rachitisme qui leur sert d'exemple. Ces deux maladies, auxquelles on pourrait encore ajouter l'ostéoporose, exposent le tissu osseux à des troubles mécaniques et ceux-ci créent les mêmes conditions pathogéniques qu'on observe dans l'ostéite fibreuse localisée.

En somme, les auteurs reviennent entièrement à l'ancienne théorie de von Recklinghausen sur l'origine phlegmasique de l'ostéite fibreuse.

CH. OBERLING.

SEGURA (E. V.) et ZUBIZZARRETA (H.). — Ostéite fibreuse de Recklinghausen à localisation ethmoïdale. — *La Semana Medica*, 17 juin 1926 (Buenos-Aires).

La localisation ethmoïdale exclusive, l'évolution lentement progressive, représentent, dans l'histoire de la maladie, un fait d'exception, de même l'intervention chirurgicale qui amena la guérison complète. Anatomiquement parlant, ce cas ne différait guère de l'aspect habituellement décrit (abondance du tissu conjonctif peu vascularisé et pauvre en éléments cellulaires, nombreux ostéoclastes dans la travée osseuse, les unes en voie de désintégration, les autres en voie de restauration). Les lésions sont nettement figurées sur les planches annexées au mémoire. Après une revue d'ensemble des travaux publiés sur la question, les auteurs insistent sur notre ignorance relative à la pathogénie de la maladie et montrent combien sont précaires les conclusions expérimentales de Lotsch.

M. NATHAN.

JEANNENEY (G.), GUÉRIN et MAGENDIE. — Ostéopathie fibreuse du maxillaire inférieur. — *Journal de Médecine de Bordeaux*, 25 janv. 1927, 104e année, n° 2, pp. 59-62.

Jeanneney, Guérin et Magendie rapportent l'observation d'une jeune hérédo-syphilitique chez laquelle est apparue, à la suite d'infection dentaire chronique, une tumeur d'un maxillaire inférieur. La malade opérée une première fois, a été revue à l'occasion d'une récidive. Cette tumeur, légèrement bosselée, apparaissait comme une soufflure de la branche horizontale du maxillaire. Indolore à la pression, ferme et rénitente, elle était recouverte par une muqueuse saine. Pas d'adénopathie. La radiographie montre une image claire, alvéolaire, à limites nettes. Le Wasserman est négatif. L'intervention mène à travers une coque osseuse mince sur une cavité remplie d'une substance colloïde, jaunâtre. L'examen histologique, pratiqué par le professeur Sabrazès, montre un tissu conjonctif riche en collagène, contenant de petits îlots de substance osseuse. Réaction inflammatoire discrète. Les auteurs ne se prononcent pas sur la nature exacte de cette tumeur : ostéofibrome atypique ou ostéopathie fibreuse. « Les deux affections, disent-ils, semblent pouvoir rentrer dans un même cadre de maladies que Recklinghausen groupait sous le nom de maladies métaplasiques, c'est-à-dire de décalcification avec métaplasie du tissu médullaire. » En présence de ces tumeurs, de diagnostic délicat, Jeanneney, Guérin et Magendie conseillent la résection atypique « à la demande des lésions », quitte à compléter ce traitement, après examen histologique, soit par une résection plus large, soit par la curiethérapie.

FRITZ BUSSER.

GARRAHAN (J. P.) et ACHN IELLY (J. C.). — Dysostose cléido-cranienne. Quatre cas dans une famille. — *La Semana Medica*, 5 nov. 1925, p. 1151, 6 figures.

L'auteur cite le cas d'une fillette de huit ans qui présente une déformation du crâne consistant en une dépression du frontal allant de la racine du nez jusque sous les cheveux, ayant 3 à 4 centimètres de large. Cette dépression se prolonge jusqu'à la zone correspondant à la fontanelle antérieure, où elle s'élargit, émettant des prolongements en arrière jusqu'à l'occipital, sur les côtés entre le frontal et les pariétaux. Cette dépression est élastique et permet de percevoir des battements cérébraux synchrones de ceux du pouls.

Le thorax est très étroit, les clavicules n'existent qu'en très petite partie, ce qui permet de rapprocher et faire toucher en avant les deux épaules.

Cette petite malade, dont le Wassermann est négatif, a deux frères présentant les mêmes déformations du crâne et des clavicules. Les déformations précédentes sont héréditaires, le père de ces trois enfants les présente également sans qu'elles le gênent dans ses mouvements. Un des deux frères de la malade a un Wassermann fortement positif.

La cause de cette dysostose cléido-cranienne est inconnue. Les auteurs rapportent à ce propos la théorie de Jansen sur l'étranglement de l'embryon par un amnios trop étroit, mais ils disent bien que cette théorie n'est pas démontrée.

A. BALLARIN.

LANCE. — Etude sur les platyspondylies. Platyspondylies localisées. Platyspondylies généralisées. — *Bulletins de la Société de Chirurgie de Paris*, 1928, t. LIII, n° 4, pp. 132-141.

La platyspondylie, c'est-à-dire l'aplatissement congénital des corps vertébraux, a peu attiré l'attention jusqu'à présent. Putti lui a consacré un important mémoire en 1900, mais, pour cet auteur, elle coexiste toujours avec un rachisschisis. Il n'est est rien, et Lance apporte huit observations montrant d'une part que la platyspondylie n'est pas une affection exceptionnelle, d'autre part qu'elle peut exister isolément, sans lésion de l'arc postérieur, sans rachisschisis.

Lance range ses observations en trois groupes :

1° Platyspondylie localisée avec somatschisis, c'est-à-dire division congénitale du corps vertébral (deux observations) ;

2° Platyspondylie localisée sans aucune malformation vertébrale (quatre observations) ;

3° Platyspondylie généralisée (deux observations).

Au point de vue clinique, la plastypondylie se montre parfois dans la scoliose ; parfois elle simule le mal de Pott, et sa reconnaissance est alors très importante pour éviter un traitement orthopédique tout à fait inutile.

P. MOULONGUET.

GRYNFELTT et VAN NECK. — Ostéopsathyrose et rachitisme. Etude d'un cas de rachitisme ostéoporotique. — *Arch. franco-belges de Chirurgie*, 1926, n° 1, p. 1, avec 35 fig.

C'est l'observation d'une enfant de six mois, hospitalisée pour fracture pathologique de cuisse et qui fit successivement des fractures et des incurvations de la plupart des os longs. Elle mourut quatre mois plus tard cachectique. La réaction de Bordet-Wassermann ayant été positive, on fit du traitement antisyphilitique sans aucun résultat.

L'autopsie, faite très complètement, montre une flexibilité surprenante de tous les os ; le crâne se laisse déprimer comme une balle de celluloïd ; les os longs ont la consistance du carton. Ils sont tous tordus et déformés. La radiographie *post mortem* montre un aspect vacuolaire de tous les os et une grande transparence.

Il n'y a aucune lésion des viscères, les glandes endocrines, notamment, sont normales.

C'est l'examen histologique des os qui est ici particulièrement intéressant ; il est rapporté en détail et éclairé de nombreuses et bonnes microphotos. Il prouve d'une façon indiscutable qu'il s'agit d'un cas de rachitisme, mais de rachitisme compliqué d'ostéoporose.

Le rachitisme est démontré par l'aspect des zones métaphysaires, il y a élargissement du cartilage d'accroissement, irrégularité de la ligne ostéocartilagineuse, pénétration dans le cartilage de vaisseaux, formation de plages spongoïdes caractéristiques.

Mais, de plus, il existe une ostéoporose très marquée et une ostéomalaire qui se traduit par l'hypocalcification de l'os et l'acalcification presque complète du tissu spongoïde.

Au niveau des fractures et des incurvations, des couches épaisses d'os jeune, malformé, tissu ostéoïde plutôt qu'os véritable, s'opposent aux diaphyses.

Ces lésions sont identiques sur les os longs, les petits os des extrémités, les vertèbres, le crâne.

Il n'y a nulle part de lésions gommeuses syphilitiques, en sorte que d'après les auteurs la syphilis aurait joué dans ce cas le rôle de perturbateur du métabolisme, mais sans action directe spécifique.

On est en présence d'un cas de rachitisme hypotrophique avec une prédominance énorme des processus d'ostéolyse sur les processus reconstructeurs. C'est ce qui explique les anomalies de l'histoire clinique : l'absence des signes ordinaires du rachitisme (nouures, chapelet costal, etc.) et la prédominance des signes d'ostéomalacie.

En dehors de son intérêt théorique, cette observation, remarquablement étudiée, peut contribuer à mettre de l'ordre dans la classification encore si obscure des troubles squelettiques du nourrisson.

P. MOULONGUET.

NOVÉ-JOSSERAND et TAVERNIER. — Tumeurs malignes des os. — Chez Doin, 1927, 424 pages, 48 planches.

Il faut signaler dans cet important ouvrage un chapitre anatomo-pathologique volumineux et très intéressant parce que construit avec des faits observés et suivis directement par les auteurs. Ils étudient minutieusement tous les aspects des ostéosarcomes, à l'œil nu d'abord, dans leurs rapports avec l'os et avec les parties molles et dans leurs complications, au microscope ensuite, en distinguant les productions proprement cancéreuses et les réactions de l'os voisin à la croissance de la tumeur, réaction toujours très faible. Toutes les descriptions peuvent être suivies sur des figures provenant de pièces personnelles, et la comparaison entre l'examen anatomo-pathologique, la radiographie et l'évolution clinique, est des plus intructives.

Les auteurs conservent les classifications classiques en sarcomes fuso et globo-cellulaire, en myélomes et en tumeurs secondaires, conjonctives et épithéliales ; ils discutent de l'importance à donner au groupe des endothéliomes auquel Ewing a donné une si grosse extension ; elle leur paraît exagérée ; cependant ils conservent comme variété rare l'endothéliome diffus solitaire.

Une grande place est donnée dans cette étude aux tumeurs à myéloplaxes, malgré que leurs auteurs conviennent qu'il ne s'agit pas d'une tumeur maligne de l'os. On y trouvera la description de leur forme typique et des différentes dégénérescences qui peuvent s'y produire et une étude sur la signification du myéloplaxe et le rapport entre l'ostéite fibreuse et la tumeur à myéloplaxes.

P. MOULONGUET.

PEYRELONGUE (M.). — Un cas d'ostéome éburné de l'orbite. — *Arch. d'Opht.*, oct. 1925, p. 601.

Un cas d'ostéome éburné survenu au cours de la seizième année, implanté dans la partie supéro-interne de l'orbite et développé, en partie du moins, aux dépens du sinus ethnoïdal. Il existait une baisse de la vision tenant vraisemblablement à la compression des vaisseaux centraux de la rétine, compression traduite par une ischémie visible à l'ophtalmoscope. La vision revint à la normale à la suite de l'ablation chirur-

gicale, qui se fit dans de bonnes conditions. Une deuxième intervention devint nécessaire à la suite d'une fistule. La guérison fut alors complète et se maintient depuis deux ans. La tumeur osseuse est volumineuse, ayant la forme d'un sablier. La longueur totale est de 42 millimètres, l'épaisseur 25 millimètres, le poids est de 33 grammes. Il s'agit d'une masse irrégulièrement bosselée, d'une dureté extrême. Elle est constituée presque entièrement par des tissus osseux éburnés en lamelles stratifiées extrêmement denses. Il n'existe qu'un ou deux petits îlots de tissus spongieux sur les bords.

E. HARTMANN.

PAPIN (Félix). — Chondrome de l'os iliaque développé au niveau d'une exostose ostéogénique. — *Journal de Médecine de Bordeaux*, 10 février 1927, 104e année, n° 3, p. 117, compte rendu de la Société de Médecine et de Chirurgie de Bordeaux du 10 février 1927.

Chez un homme de quarante-deux ans, atteint depuis trente ans d'exostoses ostéogéniques multiples, accroissement rapide et douloureux d'une de ces exostoses située à la face postéro-externe de l'os iliaque gauche. On enlève une tumeur grosse comme deux poings, pensant à une transformation néoplasique. En fait, il s'agissait d'un chondrome.

FRITZ BUSSER.

FREUND (E.) (Vienne). — **Les phénomènes de détachement et d'implantation dans la pathologie articulaire** (Ueber Abstossungs und Implantationserscheinungen in erkrankten Gelenken). — *Virchow's Archiv*, vol. 263, fasc. 2, pp. 514-522, 1927.

De nombreuses affections articulaires (arthrite déformante, arthrite hémophilique, arthrites infectieuses et tabétiques) entraînent le détachement de débris osseux ou cartilagineux. Ces débris pénètrent dans la cavité articulaire, puis ils sont englobés, soit par des caillots sanguins, soit par des franges synoviales. Ces implantations synoviales constituent donc de véritables greffes de tissu vivant, elles sont parfois transportées dans des parties profondes de la capsule articulaire. Dans certains cas, les débris cartilagineux continuent à proliférer : ils donnent alors naissance aux chondromes capsulaires ; l'implantation de débris osseux détermine une ossification plus ou moins étendue de la synoviale.

CH. OBERLING.

GATCH (W. D.) et GREEN (W. T.). — Kystes de la bourse du psoas (Cysts of the ilio-psoas bursa). — *Annals of Surgery*, août 1925, t. LXXXII, p. 277.

Cette petite revue générale traite des caractères des kystes non inflammatoires de la bourse du psoas iliaque, d'après vingt-trois observations qui sont rapportées brièvement. L'observation personnelle des auteurs concerne une femme de soixante ans, chez laquelle l'ablation chirurgicale fut faite avec succès. Il s'agissait de deux kystes, l'un contenant 40 centimètres cubes de liquide semblable à de la gelée de pomme fluide, l'autre beaucoup plus petit, ne communiquant pas avec le précédent. Le plus grand kyste était adhérent en arrière au pubis et à la capsule de

l'articulation de la hanche. Histologiquement, il s'agit d'une paroi fibreuse légèrement enflammée, sans revêtement endothélial.

Les auteurs ne se prononcent pas sur l'histogénèse de ces formations. A côté des kystes simples, qui sont ici étudiés, il y a des bursites inflammatoires, notamment gonococciques, tuberculeuses et peut-être même syphilitiques.

MOULONGUET.

BRACHETTO BRIAN (D.). — Différences entre le myxosarcome de l'homme et le sarcome de Peyton-Rous (Estudio comparativo entre el mixosarcoma del hombre y el sarcoma de Peyton-Rous). — *Semana Medica*, 4 mars 1926, p. 429.

L'auteur fait ressortir les différences suivantes entre le myxosarcome de l'homme et le sarcome de Peyton-Rous.

Au point de vue macro et microscopique, les mêmes altérations cellulaires président à la formation du blastome dans le sarcome de Rous et dans le sarcome de l'homme.

Au point de vue clinique, le sarcome de Rous parcourt les mêmes étapes que le sarcome humain : développement local, invasion locale, invasion générale, cachexie et mort.

Certains caractères qui existent dans le sarcome de Rous, par exemple la présence d'éosinophiles, l'évolution plus rapide de la néoplasie, doivent être attribués au milieu biologique spécial dans lequel cette tumeur se développe et qui, par conséquent, sont des caractères indépendants de sa nature et de sa structure.

Le fait que, dans le sarcome de Rous, un agent filtrable est l'excitant d'une prolifération cellulaire atypique ne suffit pas pour isoler cette tumeur des autres tumeurs conjonctives malignes.

On a des connaissances beaucoup plus approfondies sur le sarcome de Rous que sur n'importe quelle autre tumeur maligne humaine. Et ce sont ces tumeurs, dont on connaît mieux le cycle, qui doivent servir de guide pour les tumeurs humaines, au lieu d'en être séparées, comme le prétendent certains auteurs.

A. BALLARIN.

SURMONT (J.). — Contribution à l'étude du pseudo-xanthome élastique. — Thèse de Paris, 1925, Amédée Legrand, éditeur.

L'auteur a rassemblé tous les cas publiés antérieurement dans la littérature (vingt-deux cas typiques, dont un personnel, et douze cas douteux).

Cliniquement, l'affection est caractérisée par la présence de plaques ou papules jaunâtres, localisées presque exclusivement du côté de la flexion du tronc et des membres et dont la forme et la dimension sont très variables. Il y a perte d'élasticité de la peau dans les endroits lésés, exceptionnellement on peut observer des phénomènes de calcification. L'évolution de la maladie est insidieuse et on n'observe jamais de régression.

Au microscope, on constate l'existence de foyers bien circonscrits, constitués par des fibres élastiques, tuméfiées, fendillées, renflées par places et irrégulièrement fragmentées. Ces fibres présentent souvent des affinités tinctoriales anormales (élacine, réaction habituellement positive). Le tissu conjonctif environnant est sensiblement normal.

La pathogénie de l'affection reste obscure, l'auteur a relevé l'existence de la syphilis chez plusieurs malades, en particulier dans son cas personnel, et croit qu'elle joue un rôle important dans l'étiologie de cette curieuse maladie.

P. MOULONGUET.

CASTELLANA (S.). — Un cas de sarcome congénital. — *Il Policlinico*, sez. prat., anno 32, fasc. 49, 7 déc. 1925, pp. 1709 à 1711.

Une petite fille de cinq jours présente à la région antérieure de la jambe gauche une tuméfaction qui atteint rapidement le volume d'une noisette ; bientôt apparaît une tuméfaction analogue au thorax et dans la région scapulaire, ainsi que dans le pli de l'aine ; pendant ce temps, la cuisse grossit du genou à l'arcade de Fallope et prend le volume d'un gros cédrat : la peau est lisse, tendue, sillonnée de nombreuses veines ; fluctuante au niveau du genou, elle a une consistance pâteuse au pli de l'aine. On fait le diagnostic de sarcome congénital, avec métastase à l'aine et à l'épaule ; l'enfant mourut à l'âge de quatre-vingt-un jours. La grossesse avait été troublée par une opération d'appendicite, mais l'enfant était née à terme, et l'auteur ne voit là aucune circonstance adjuvante. Il n'y eut aucun examen histologique, de sorte que le diagnostic n'a pu être fait que par l'examen clinique.

OLIVIERI.

CAUDIERE (Marcel). — Etudes sur l'histogénèse du stroma dans les tumeurs épithéliales malignes, thèse de Montpellier, 1925, Imprimerie Firmin et Montanne, Montpellier.

Avant d'étudier l'histogénèse du stroma dans quelques tumeurs, l'auteur rappelle les données actuelles sur l'évolution du stroma en général et les acquisitions récentes sur le développement et la structure du tissu conjonctif ; il décrit d'abord le stroma-réaction avec ses trois variétés :

Réaction à type inflammatoire aiguë ou subaiguë,

Réaction à type lymphoïde,

Réaction à type de sclérose.

Après avoir rappelé quelques faits concernant l'évolution du stroma dans les tumeurs greffées, il étudie ensuite l'évolution du stroma dans les tumeurs expérimentales, puis l'évolution du stroma au cours de la régression des tumeurs sous l'action des radiations.

Passant ensuite à l'histogénèse et à la structure du tissu conjonctif, il analyse les principales opinions sur l'origine de la substance fondamentale : la théorie sécrétoire, la théorie de l'exoplasme et la théorie humorale, en insistant particulièrement sur les travaux de Laguesse. Puis l'auteur étudie les zones de contact entre les épithéliums et le conjonctif, en prenant comme exemple la membrane propre des glandes sudoripares et de la glande mammaire. Cette substance semble constituée par une lame de précollagène qui résulte de la fusion des lamelles du tissu conjonctif ambiant. Cette lame peut être amorphe et ne contenir qu'un réseau de tramule, mais le plus souvent existe dans son épaisseur de fines fibrilles collagènes éparses ou serrées constituant des réseaux. Les modes de réaction de ces zones de contact de l'épithélium et du conjonctif sont particulièrement intéressants pour l'étude des interactions tissulaires en

général et en raison de leur rôle dans l'édification du stroma des tumeurs.

Ces interactions tissulaires sont des phénomènes très complexes ; l'influence exercée par les éléments épithéliaux est susceptible de modifier la quantité et la nature des substances intercellulaires édifiées à leur contact par les éléments conjonctifs. Si les cellules exercent une action sur le milieu ambiant, inversement le milieu ambiant exerce sur les cellules une action dont l'importance est également considérable.

L'auteur montre ensuite le rôle des interactions tissulaires dans les tumeurs et les données d'appréciation que l'on peut en tirer sur leur évolution et leur malignité.

Il étudie d'une façon détaillée quelques cas de tumeurs des glandes sudoripares, des glandes salivaires et du sein, pour montrer le rôle important joué par la membrane basale dans leur évolution ; il montre que la membrane basale y apparaît tantôt hyperplasiée, végétant dans la masse des épithéliums, sans que son aspect général et ses caractères soient modifiés, et que tantôt cette membrane subit une collagénéisation et s'incorpore au stroma de la tumeur.

Il semble que ce soit dans les tumeurs du sein que les interactions épithélio-conjonctives se trouvent à leur maximum, là où sur de larges zones on trouve autour des formations épithéliales des membranes propres très épaissies, une néoformation considérable de tissu conjonctif dense et la transformation bien au-devant de l'épithélium du tissu adipeux ou collagène adulte.

L'auteur conclut en indiquant que l'étude de ces quelques tumeurs montre que là ou l'on observe une hyperplasie, une prolifération des membranes propres, une néoformation de tissu conjonctif dense, une collagénéisation du tissu adipeux, il s'agit de tumeurs de malignité atténuée et que, dans ce sens, le terme de réaction de défense du stroma paraît justifié ; et que, d'autre part, l'étude des interactions épithélio-conjonctives pourra donner des éléments d'appréciation utiles au point de vue des modalités d'action de certains agents thérapeutiques : radium ou rayons X.

CH. GRANDCLAUDE.

LIVRES NOUVEAUX

POLLOSSON (E.). — Contribution à l'étude des tumeurs des parties molles des membres (Du conjonctivome de la gaine des vaisseaux). — Lyon, chez Bosc et Rion.

Ce travail se compose de deux parties. Dans la première, l'auteur passe en revue les différentes variétés de tumeurs nées du tissu conjonctif des membres. Il critique les étiquettes anatomo-pathologiques trop nombreuses accolées à ces tumeurs et met en lumière l'unicité de ces tumeurs, toutes dérivées de la même matrice conjonctive. C'est pourquoi il propose le terme de conjonctivome pour désigner toutes ces tumeurs, quitte à y adjoindre des qualificatifs tels que lipome, fibrome, etc. Il n'est pas rare d'y trouver, en dehors de toute relation avec le squelette, de l'os vrai.

En ce qui concerne le myxome, l'auteur admet que ce n'est pas là une néoplasie spéciale, mais bien de simples aspects histologiques existant dans diverses tumeurs conjonctives du fait d'une vascularisation défectueuse ; quant au myxome pur des membres, il n'existerait pas.

Au point de vue pronostique malheureusement, l'histologie ne renseigne pas toujours avec certitude ; on tirerait des indications plus certaines de l'anatomie macroscopique : les tumeurs superficielles des membres sont en général bénignes, les tumeurs profondes malignes ; les tumeurs bien encapsulées ne récidivent pas, au contraire récidivent *in situ* celles qui ont une capsule frêle et qui envoient des lobules aberrants dans les interstices musculaires voisins. D'ailleurs, les qualificatifs de bénin et malin ne doivent pas être pris dans un sens absolu, parce qu'on observe des conjonctivomes des membres longtemps bénins qui prennent un jour une évolution rapide ; il s'agit d'ailleurs plutôt d'une malignité locale, car les métastases sont très rares dans ces tumeurs des parties molles des membres.

Suivent huit observations inédites, dont plusieurs sont des tumeurs de la gaine des vaisseaux.

C'est ce type anatomo-clinique que l'auteur décrit dans la seconde partie du travail. Les tumeurs de la gaine des vaisseaux ont été décrites d'abord par Langenbeck, puis par Carl Regnault et par Ferrarini. Il en existe quelques observations éparses dans la littérature, notamment à Lyon.

Ce sont des tumeurs d'abord petites et arrondies, puis lobulées, diffuses et énormes ; elles sont sous-aponévrotiques, en relation avec le trajet de gros vaisseaux et avec les muscles. A la coupe, elles sont hétérogènes, mais surtout composées de tissus très mous. Au microscope, on y trouve les aspects divers du conjonctivome ; la nature maligne ne se révèle que par places, il faut donc faire dans l'énorme tumeur des prélèvements multiples. Tous ces caractères rapprochent beaucoup les tumeurs de la gaine des vaisseaux des tumeurs paranéphrétiques.

Leur évolution clinique est le plus souvent grave, elles peuvent évoluer très lentement au début, mais elles deviennent ensuite malignes et elles ont une grande tendance à récidiver localement, malgré les ablations chirurgicales larges.

L'auteur discute des indications opératoires : dissection de la tumeur ou amputation, et insiste sur les relations anatomiques avec les vaisseaux, l'artère est habituellement facile à isoler, mais la veine est souvent comprimée et parfois envahie par la néoplasie.

MOULONGUET.

SOCIÉTÉ ANATOMIQUE DE PARIS

(97e ANNÉE)

Séance du jeudi 5 mai 1927

Présidence de M. le Professeur G. ROUSSY

SOMMAIRE

Anatomie

Pages

CADARSO (ALEJANDRO-RODRIGUEZ). — Articulation costo-scapulaire bilatérale 564

LEBLANC (L.) et Mlle SAYOG (F.). — Note sur la vascularisation des cartilages costaux 569

MEILLÈRE (JEAN). — Etude de la vascularisation du segment gauche du côlon. Ses applications chirurgicales (*in* numéro ultérieur des *Annales*).

Page

VELLUDA (C.-C.) et ST. JIANU. — Sur la présence d'une anastomose hépato-mésentérique supérieure 566

TAVARÈS (AMANDIO). — Estomac biloculaire congénital 570

Anatomie pathologique

BAILLIS (JEAN). — Kyste de la lèvre inférieure 563

BAILLIS (JEAN) et DELARUE (J.). — Position anormale de l'ovaire et de la trompe dans le méso-appendice, avec salpingite tuberculeuse 562

DUPONT (H.) et PERROT (M.). — Cyto-stéato-nécrose et gangrène du sein 561

GUILLAUME (A.-C.). — Les lésions artério-phlébitiques des artérites oblitérantes juvéniles des membres et la soi-disant maladie de Buerger 550

TAILHEFER (ANDRÉ). — Vérification clinique de la communication des grandes gaines séreuses de la main 559

VIGNES (H.) et LEROUX (ROGER). — Hémorragie secondaire du « post partum » 557

I. — *PROCÈS-VERBAL*

Le président met aux voix l'adoption de la dernière séance. Le procès-verbal est accepté.

II. — *COMMUNICATIONS*

LES LÉSIONS ARTÉRIO-PHLÉBITIQUES DES ARTÉRITES OBLITÉRANTES JUVÉNILES DES MEMBRES ET LA SOI-DISANT MALADIE DE BUERGER

par

A.-C. Guillaume

Depuis quelques années, et à la suite des publications faites par un médecin de New-York, Léo Buerger, on admet, avec cet auteur, l'*existence d'une affection particulière d'origine infectieuse, aboutissant à l'oblitération des artères et des veines des membres* (surtout des membres inférieurs, mais également des membres supérieurs), *et se traduisant par des troubles douloureux et trophiques dont l'aboutissant est généralement la gangrène des extrémités.*

Au point de vue anatomique, Buerger trouve des lésions qu'il considère comme étant absolument caractéristiques et significatives et qui lui font désigner l'affection sous le nom de *thrombo-angéite oblitérante*, voulant ainsi indiquer qu'il s'agit d'une *thrombose initiale* qui, par suite de phénomènes d'organisation du caillot obturant, et organisation fibreuse et recanalisation, aboutit à une altération des parois vasculaires (rétraction scléreuse concentrique et fibrose adhésive périvasculaire). Les artères et veines profondes, les veines superficielles, sont également atteintes et la lésion vasculaire s'étend plus ou moins haut sur les troncs vasculaires principaux des membres, remontant bien souvent, par exemple, jusque dans la fémorale.

Au point de vue étiologique Buerger insiste sur la *non-participation de la syphilis*, la *quasi exclusivité de la maladie chez les Hébreux originaires des pays du centre et de l'est de l'Europe, l'incidence quasi exclusive de l'affection chez des sujets jeunes, généralement âgés de vingt-cinq à trente-cinq ans* (avec comme âges extrêmes dix-sept à cinquante-cinq ans) *et appartenant au sexe masculin*. Pour Buerger, l'affection est absolument différente de l'artério-sclérose en général, et de la gangrène sénile artério-scléreuse en particulier, il suppose qu'il s'agit d'une maladie infectieuse absolument à part, se développant sur un terrain racial particulier et dont l'éclosion est favorisée par l'usage du tabac et par les conditions de froid et d'humidité. *(Non syphilitic obliterative arteritis of the Hebrews.)*

Dans une série de travaux déjà publiés ou en cours de publication (1)

(1) A.-C. Guillaume : « La maladie de Buerger et l'artérite juvénile ne semblent être qu'une seule et même affection » (*Bull. et Mémoires de la Soc. méd. des Hôp. de Paris*, séance du 11 mars 1927). Voir également les travaux en cours d'impression dans le *Bulletin Médical* (traitement des artérites oblité-

et dans plusieurs thèses effectuées sous ma direction (1), j'étudie en détail les caractères cliniques, anatomiques, étiologiques, de la soi-disant maladie de Buerger, et, dépassant le cadre trop étroit de cette affection, je montre dans ces travaux que rien n'autorise, comme le fait Buerger, à individualiser comme une maladie à part (ayant une anatomie, une étiologie et une clinique particulières), l'affection décrite sous le nom de thrombo-angéite oblitérante et désignée aussi sous le nom de maladie de Buerger ; allant plus avant encore, je montre dans ces travaux que *la soi-disant maladie de Buerger* (thrombo-angéite oblitérante) *n'est autre chose qu'une modalité juvénile des artérites, modalité juvénile qui doit au terrain sur lequel elle se développe* (condition d'âge des patients), *ses particularités anatomiques et cliniques.*

Je ne veux, ici même, discuter qu'un point particulier de ce très vaste problème, sans me dissimuler un seul instant que cette discussion ouvre la porte à de nombreuses controverses, car, par bien des points, cette discussion touche à nombre de points épineux des problèmes les plus débattus de la pathologie générale des vaisseaux.

Buerger, nous l'avons vu, explique l'oblitération vasculaire caractéristique de la thrombo-angéite oblitérante par une thrombose infectieuse qui, dans son processus d'organisation, entraîne une rétraction scléreuse concentrique des parois vasculaires et une fibrose inflammatoire périvasculaire ; *pour lui, la thrombose est tout, l'artérite n'est rien qu'un phénomène secondaire* (quand même cette artérite existe) ; c'est sur de telles considérations que Buerger infère d'une origine infectieuse et qu'il dénie tout rapport de causalité à l'artério-sclérose. Les accidents révélateurs de la maladie seraient, selon cet auteur, la conséquence du processus de réparation, de cicatrisation, qui aboutit à l'organisation d'une coagulation sanguine intravasculaire qui s'est produite préalablement.

Les faits qu'il m'a été donné d'observer me conduisent à conclure au caractère absolument erroné de l'interprétation fournie par Buerger pour expliquer les lésions observées dans de tels cas cliniques.

La lésion oblitérante des artères et des veines (profondes et superficielles), telle qu'on l'observe sur des coupes pratiquées dans des vaisseaux prélevés sur des membres amputés, est constituée par une masse compacte de tissu sur la nature duquel il est impossible de se prononcer avec certitude, et qui est percée d'orifices irréguliers et irrégulièrement dispersés, et que l'on peut interpréter comme des canalicules de recanalisation. Cette masse compacte homogène vient combler toute la lumière du vaisseau et vient remplir toute la surface circulaire limitée extérieurement par la circonférence formée par la limitante élastique interne, *à partir de l'élastique commence donc la masse homogène sans que l'on puisse, dans cette image typique, reconnaître les vestiges de l'intima et le passage de cette intima à un autre tissu.*

rantes juvéniles et séniles) et dans la *Gazette des Hôpitaux* (Etude clinique et étiologique de la soi-disant maladie de Buerger).

(1) Thèse de Menchaca *(Etude analytique et critique des conditions étiologiques qui président à la maladie de Buerger, ou Thrombo-angéite oblitérante)* ; — Thèse de Danilovici dit Daniel *(La soi-disant maladie de Buerger est-elle une maladie autonome ?)* ; — Thèse de Ramirez *(Etude critique sur l'anatomie et la pathogénie des artérites oblitérantes juvéniles des membres, et de la soi-disant maladie de Buerger).*

Tout le problème se ramène donc à interpréter la nature et la provenance de cette masse située à l'intérieur de la circonférence représentée par la limitante élastique interne. Buerger affirme qu'il s'agit d'un thrombus ancien organisé par envahissement scléreux concentrique, pénétré par des capillaires issus des parois vasculaires, et recanalisé ; il fonde cette opinion sur l'assimilation des lésions précoces (constatation de caillots rouges) observées, dans quelques cas dans les veines superficielles, avec les lésions anciennes constatées dans les vaisseaux profonds. Voyons ce que l'on doit penser de cette interprétation de Buerger, et voyons s'il n'est pas d'interprétation différente possible de la composition et du mode de formation de la masse occlusive.

Les pièces qu'il m'a été possible d'étudier dans un certain nombre de cas où, cliniquement, l'aspect était absolument superposable au tableau clinique décrit par Buerger, montrent de nombreuses coupes dans lesquelles l'oblitération artérielle offre *une image absolument identique à la description faite par Buerger des lésions anciennes organisées, identique également aux reproductions des microphotographies* qui illustrent le récent ouvrage de Buerger (1). J'ajoute également que la dissection des vaisseaux montrait, dans ces cas, les caractéristiques macroscopiques invoquées par Buerger comme représentatives de la thrombo-angéite oblitérante.

De toute évidence l'examen des coupes pratiquées en ces points ne permet, hormis interprétation, impression, ou arbitraire, aucune conclusion quant à la nature exacte de la masse occlusive ; mais si l'on cherche, comme je l'ai fait, en pratiquant des coupes en série sur de longues étendues de vaisseaux, à reconnaître l'état de ces vaisseaux en des points voisins des artères et des veines, on voit qu'il est possible d'avoir une opinion très ferme sur la nature et le mode de constitution de la masse occlusive.

En des points assez voisins de l'occlusion totale de la lumière vasculaire (artères ou veines), on note, en effet, l'existence d'importantes altérations des parois des artères et des veines et sans que la moindre thrombose récente ou ancienne puisse expliquer la genèse de la lésion ; indépendamment de la fibrose périvasculaire, qui est un fait banal parce que constant tout au long des vaisseaux atteints (et non pas, comme le dit Buerger, une altération qui se superpose aux parties oblitérées par un thrombus organisé dont elle représente le satellite de réaction inflammatoire périvasculaire), on note de graves altérations de l'intima qui est saillante, boursouflée, proliférante, et qui vient réduire, d'une façon parfois considérable (mais suivant une topographie et un aspect fort différents de ce que l'on observe chez le sujet âgé), la lumière vasculaire ; ainsi, en un des points des vaisseaux voisins de ceux qui offrent à l'investigation ces oblitérations d'interprétation impossible, on trouve des altérations graves de la paroi artérielle, *des altérations qui témoignent de l'existence d'une importante endartérite proliférante*, et, tout au long du vaisseau, *d'une réaction fibreuse périvasculaire* absolument indépendante de toute thrombose récente ou ancienne.

Cette constatation, que l'on fait semblable à elle-même dans de nom-

(1) Léo Buerger : *Circulatory disturbances of the extremities.* Philadelphie, 1924.

breuses coupes pratiquées dans plusieurs cas différents, ne peut évidemment conduire à autre chose *qu'à l'affirmation, dans ces cas, d'un processus primitif d'artérite*, mais elle ne peut, en aucune façon, autoriser à considérer la masse occlusive intravasculaire comme indépendante de toute thrombose et l'on ne pourrait donc pas, sur cette simple constatation, réfuter l'opinion de Buerger et dire que la masse occlusive ne représente pas (au moins en partie) un ancien thrombus organisé.

Une série de constatations faites sur des coupes en série pratiquées tant dans des veines superficielles oblitérées que dans des artères profondes oblitérées également, donnent les éléments d'une conclusion aussi ferme que précise sur ce point : suivant sur ces coupes en série la marche des lésions tout au long d'un tronc vasculaire atteint, on voit en effet l'accentuation graduelle de la prolifération intimale, qui, d'abord légère, devient ensuite exubérante, et comble de plus en plus, par une série de larges saillies adjacentes et mamelonnées, la lumière du vaisseau, jusqu'à (après comblement total de cette lumière) venir au contact, s'adosser, puis se fusionner sans qu'il soit possible, dès lors, de reconnaître quelles peuvent être les limites des diverses proliférations issues des différents bourgeons de l'intima. A ce moment, la masse qui comble en totalité la lumière du vaisseau prend absolument l'aspect dont j'ai parlé au début de cette discussion, celui de cette masse compacte et homogène sur la composition de laquelle on ne pouvait se prononcer ; ainsi, on voit se constituer (par reconstruction de coupes en série) aux dépens de la prolifération intimale, cette masse occlusive qui prêtait tant à discussion ; et puisque cet aspect s'observe à la fois sur des coupes en série faites sur des veines superficielles et sur des artères profondes, on est en droit de conclure que la masse occlusive particulière et considérée comme caractéristique des lésions de thrombo-angéite oblitérante peut, dans certains cas tout au moins, être réalisée par une prolifération de l'intima qui s'organise et se recanalise (1). De plus la constatation d'une telle organisation des lésions dans les veines superficielles est un argument de haute valeur qui vient à l'encontre des conclusions de Buerger quand on considère que c'est précisément dans l'assimilation des lésions des veines superficielles et des artères profondes que Buerger cherche la preuve de l'interprétation thrombotique des lésions observées sur les vaisseaux profonds.

Malgré ces constatations, je ne crois pas que l'on puisse dénier, dans tous les cas, toute participation de la thrombose et de son organisation dans la genèse de ces masses occlusives ; il est des cas où une thrombose se produit, selon toute apparence, soit dans le cul-de-sac formé par l'oblitération produite par la prolifération de l'intima (mécanisme connu dans les ligatures), soit au contact d'une prolifération intimale, en un point rétréci de l'artère, où le courant sanguin est fort ralenti (mécanisme connu également) ; de ce point la thrombose peut, dans certains cas, gagner très vite en amont ou en aval d'importantes distances et atteindre même des parties du vaisseau où la paroi vasculaire n'est plus altérée de façon appréciable ; c'est en ces points que l'on cons-

(1) Ce phénomène de la recanalisation s'opère d'ailleurs également sur des saillies intimales non encore coalescentes et n'oblitérant pas complètement, par conséquent, la lumière du vaisseau.

tatera la juxtaposition d'un caillot rouge, adhérent ou non, à une paroi vasculaire indemne. Puis le caillot s'organise s'il n'est pas résorbé. Ainsi, dans certains cas, on peut concevoir que le processus d'artérite marche moins vite que le processus de thrombose, et que tout se passe comme dans le cas d'un individu qui suit le bord d'un canal en marchant plus ou moins vite que le flot progressant à l'intérieur de ce canal après ouverture des vannes ; dans d'autres cas, ce peut être l'inverse qui se produit.

Ainsi l'examen des faits que j'ai personnellement observés et de ceux qui ont été rapportés par d'autres me conduit à conclure que la masse occlusive des vaisseaux ne relève pas toujours d'une seule et même cause: que l'oblitération est réalisée tantôt par une prolifération intimale (endartérite proliférante pure) ; tantôt par une thrombose qui vient compliquer une endartérite discrète (thrombose prédominante sur une endartérite) ; tantôt par la prolongation, en aval ou en amont, d'un caillot amorcé en un point plus ou moins éloigné du vaisseau, sur une zone d'endartérite (thrombose à marche rapide) ; tantôt à un processus mixte de ces divers états.

Quel que soit le mode par lequel se réalise l'oblitération de la lumière vasculaire (prolifération intimale associée ou non à de la thrombose), l'organisation de la masse oblitérante aboutit à une transformation totale des éléments anatomiques qui avaient assuré l'oblitération initiale, c'est dans cette masse initiale d'éléments anatomiques servant de tuteur que l'organisation fibro-scléreuse, les cellules mobiles, les vaisseaux de nouvelle formation, vont aboutir à la constitution d'une masse seconde qui représente un tissu d'organisation des oblitérations vasculaires et dans laquelle il n'est donc plus possible de reconnaître les éléments anatomiques qui composaient la masse initiale.

Ce sont tous ces caractères, et d'autres encore, que j'ai retrouvés dans tous les cas d'artérite observés chez les sujets jeunes (quelle que soit la cause de ces artérites), aussi bien dans mes observations personnelles que dans les observations d'artérite oblitérante de sujets jeunes qui, depuis Friedlander (1876), ont été publiées en assez grand nombre ; ces caractères séparent nettement ces artérites juvéniles des artérites observées chez les vieillards atteints de gangrène sénile ; ce sont ces caractères (et les conditions spéciales aux jeunes) qui font comprendre les particularités cliniques de cette variété d'artérite.

Devant ces faits et les faits étiologiques et cliniques que j'ai rapportés d'autre part, on est en droit de conclure que la soi-disant maladie de Buerger ne peut en rien être séparée de ces artérites juvéniles dont la connaissance clinique et anatomique est, sous des noms différents, de date ancienne.

Discussion. — *M. Roussy.* — Au point de vue anatomique, il serait intéressant de préciser le siège exact et l'étendue des oblitérations vasculaires ; au point de vue de l'étiologie, d'étudier les rapports que présentent peut-être ces vascularites proliférantes avec certaines lésions où les perturbations vasculaires jouent un rôle incontestable, comme les gelures : si l'on voit une oblitération vasculaire survenir chez un sujet ayant présenté auparavant une gelure du même côté, on peut se deman-

der jusqu'à quel point la gelure elle-même n'a pas été favorisée par une lésion vasculaire déjà existante, mais encore latente.

M. Guillaume. — Aux questions qui me sont posées par M. Roussy, je peux apporter les précisions suivantes : les pièces que j'ai prélevées proviennent, pour les veines superficielles, d'extirpation sur plusieurs centimètres de la veine saphène interne oblitérée et transformée en une partie de son trajet en un cordon dur, adhérent (et douloureux dans un cas) ; pour les vaisseaux profonds (artères et veines), c'est par dissection sur des pièces d'amputation que j'ai prélevé de grandes longueurs de vaisseaux ; dans tous les cas j'ai disséqué attentivement toute la pièce amputée (pied en général) et, dans un cas même où l'amputation avait été pratiquée à la cuisse, j'ai disséqué toutes les artères du membre à partir de l'amputation : c'est dire que les vaisseaux ont été prélevés sur de grandes longueurs. Quant à l'étendue précise de l'oblitération, sauf dans le cas où le malade avait été amputé à la cuisse, au voisinage du point suprême de l'oblitération des tissus artériels principaux, je n'ai dans les autres cas où ont été faites des amputations économiques (pied ou orteils), d'autres indications que celles fournies par l'oscillométrie. Ces indications montraient une oblitération remontant suivant les cas jusqu'au milieu de la jambe, jusqu'à la poplitée, jusqu'à la fémorale ; les oblitérations étaient bilatérales et dans un cas existaient également sur l'avant-bras.

Au point de vue étiologique, on ne trouve rien qui, directement ou indirectement, soit en faveur d'une cause infectieuse ; le tabac semble intervenir, comme le froid ; chez certains de mes malades, l'oblitération s'est produite à la suite d'une gelure des pieds authentiquement constatée et dans un cas même d'une gelure unilatérale ; ce qui renforce cette orientation étiologique, c'est la très grande similitude d'aspect des lésions vasculaires observées dans les gelures de guerre et même dans les gelures expérimentales.

M. Brault. — Ce que nous devons retenir de la communication de M. Guillaume, c'est l'existence d'artérites oblitérantes ayant nécessité l'opération chez des sujets encore peu avancés en âge, de vingt-cinq à quarante-cinq ans. D'après cela, M. Guillaume se croit autorisé à conclure que ses observations doivent se rattacher à une forme très spéciale d'artérite, distincte de l'artérite oblitérante des vieillards.

Il nous semble prématuré d'accepter cette conclusion dans toute sa rigueur. Et parce que tout d'abord il n'est pas certain qu'il existe une artérite appartenant en propre à la vieillesse ; qu'en effet, les lésions artérielles constatées dans les cas d'hémorragie, de ramollissement cérébral, ou de gangrène des membres n'ont pas une physionomie tellement différente des artérites chroniques observées à différents âges qu'il soit permis de les ranger dans une catégorie à part. Elles représentent probablement les degrés ultimes de lésions artérielles remontant aux époques lointaines dont nous a parlé M. Guillaume. C'est donc pour nous question de degré plus que question de nature. On ne peut, en effet, soutenir que les artérites des adultes aboutissent fatalement à l'oblitération complète. Parmi celles qui s'arrêtent dans leur évolution, l'obstruction restant partielle, que deviennent dans l'avenir les endartérites ainsi formées ? Elles s'organisent jusqu'au jour où de nouvelles causes d'irritation ou

d'infection les déforment où les complètent. Nous devrons donc logiquement en retrouver les vestiges chez le vieillard.

En réalité, pour affirmer l'existence de deux formes différentes d'artérites oblitérantes, observées l'une chez les adultes, l'autre chez le vieillard, il faudrait trouver pour chacune d'elles une étiologie spéciale, ce qui, jusqu'à ce jour, n'a pas été fait.

M. Guillaume. — Je suis particulièrement heureux d'entendre M. Brault me dire, avec la compétence que lui confère sa longue expérience de l'anatomo-pathologie en général et de l'anatomo-pathologie des artères en particulier, que l'on ne peut pas élever une barrière de complète démarcation entre les lésions observées chez les jeunes et celles observées chez les vieillards, car c'est apporter là un argument de plus en faveur de cette conception que je défends, de la non-individualité de la soi-disant maladie de Buerger. Cette objection de M. Brault pose également un problème fort intéressant : contrairement à l'opinion très catégorique formulée par Buerger, qui rejette toute espèce de rapports entre la thrombo-angéite oblitérante observée chez les jeunes (maladie qu'il suppose de nature infectieuse) et l'artérite oblitérante artério-scléreuse des sujets âgés, je crois pouvoir dire que certains cas tout au moins d'artérite des jeunes (cas dans lesquels le tableau anatomo-clinique est identique à celui que Buerger considère comme représentatif de la thrombo-angéite oblitérante) offrent tous les éléments de présomption en faveur d'une origine diathésique entrant dans le cadre (très vaste et mal limité d'ailleurs) de ce que l'on convient d'appeler artério-sclérose ; comme preuve de cette affirmation, je signalerai la coexistence assez fréquente de lésions athéromateuses avec les altérations de l'artérite juvénile, l'extrême fréquence des altérations discrètes de la limitante élastique interne dans les faits cliniques d'artérite juvénile ; enfin, fait qui me semble absolument démonstratif, le rapport qui a été fait, dans tous les cas (encore très peu nombreux) suivis d'autopsie, de l'existence de plaques d'athérome sur les gros vaisseaux du tronc, alors que les lésions périphériques des artères des membres étaient celles de la thrombo-angéite oblitérante. Ainsi c'est dans un état de communion dans l'artério-sclérose que certaines des artérites juvéniles et séniles pourraient, comme le dit M. Brault, se rejoindre. Je ne veux pas dire par là, cependant, que tous les faits d'artérite juvénile soient attribuables à l'artério-sclérose ; il me semble, au contraire, que l'artérite juvénile est une condition de terrain particulière à l'âge des sujets, condition de terrain qui modifie le tableau anatomo-clinique, quelle que soit la cause déclanchante de l'artérite. Quant aux coupes histologiques que j'ai présentées ici et qui ne constituent d'ailleurs qu'une minime partie des préparations que j'ai étudiées, elles montrent des aspects que je trouve suffisamment différents des coupes très nombreuses que j'ai obtenues sur les pièces d'amputation qu'en grand nombre j'ai prélevées au cours des quelques dernières années chez des vieillards atteints de gangrène sénile, pour justifier une distinction entre l'artérite des jeunes et celle des vieux ; les différences observées sur ces pièces anatomiques, comme les particularités cliniques et évolutives, autorisent donc, me semble-t-il, une distinction entre le syndrome anatomo-clinique des artérites oblitérantes des sujets jeunes et les artérites oblitérantes des sujets âgés, d'autant qu'aux âges intermédiaires (de cinquante à soixante-cinq ans)

on constate des formes qui apparaissent comme intermédiaires aux deux types précédents.

M. Durante. — J'ai constaté chez un sujet jeune, sur des vaisseaux contenus dans l'épaisseur de la plèvre, des lésions absolument identiques. Il n'y avait aucune adhérence à ce niveau.

Le vaisseau était transformé en un cordon plein dont la nature aurait pu rester indéterminée, si d'autres vaisseaux du voisinage n'avaient montré l'oblitération progressive de la lumière par la prolifération de l'endartère, sans thrombose ni lésions inflammatoires à ce niveau.

J'apporterai du reste cette observation avec les coupes à la prochaine séance.

HÉMORRAGIE SECONDAIRE DU « POST PARTUM »

Rétention placentaire et sphacèle du muscle utérin

par

H. Vignes et Roger Leroux

L'un de nous a été appelé à l'hôpital Cochin, le 17 juillet 1926, au soir, auprès d'une femme qui était accouchée neuf jours auparavant, qui, paraît-il, était restée sans fièvre pendant ce laps de temps, et qui, la veille, avait eu, brusquement, une hémorragie extrêmement importante. On l'avait transportée à l'hôpital ; de nouvelles hémorragies assez abondantes s'étaient produites au cours de la journée. La température était à 39°6 et le pouls à 152.

Ayant une très mauvaise opinion, tant au point de vue moral qu'au point de vue technique, sur la maison de santé où l'accouchement avait été pratiqué, on supposa l'existence d'une rétention placentaire. On fit mettre la femme sur une table et l'on tenta d'introduire, avec de grandes précautions, deux doigts dans l'utérus pour aller chercher des débris placentaires. La surface d'insertion placentaire était basse, et on ramena un premier débris qui, malheureusement, ne fut pas conservé.

Continuant la manœuvre, on perçut d'autres formations polypoïdes donnant l'impression de fragments placentaires, mais cette impression n'était pas « pure » : cotylédons ou fragments de muscle utérin ? les deux choses étaient possibles. Dans ces conditions, il fut procédé à une hystérectomie.

C'est qu'en effet une rétention placentaire *post-partum*, compliquée de fièvre et d'hémorragie, constitue un des problèmes les plus troublants de l'obstétrique, et pour lequel, de plus en plus, on s'oriente vers la solution chirurgicale.

L'existence de l'hémorragie pose une indication vitale : le plus tôt possible, il faut tarir la source de cette hémorragie.

Pour certains auteurs, il faut, par les voies naturelles, aller décoller le débris placentaire. Quelquefois, cette pratique est couronnée de succès.

Mais, le plus habituellement, de telles interventions par les voies naturelles sont désastreuses : ces femmes saignées font, à la suite de l'ensemencement consécutif aux manœuvres digitales ou instrumentales, une recrudescence d'infection qui les tue en quelques heures, par streptococcémie foudroyante. Le curage ou le currettage mettent fin aux accidents hémorragiques, mais ils ouvrent toute grande la porte à l'infection en détruisant la barrière leucocytaire et les défenses locales de l'organisme.

Cette évolution est si désolante, que *beaucoup se demandent si l'asso-*

ciation fièvre et hémorragie n'est pas une indication d'urgence à l'hystérectomie (1), d'autant mieux qu'une rétention due à une adhérence vraie peut être rebelle à toute manœuvre digitale ou à tout curettage.

C'est cette dernière conduite qui fut adoptée sans tarder devant la probabilité de perforer l'utérus en tentant de détacher les cotylédons restants.

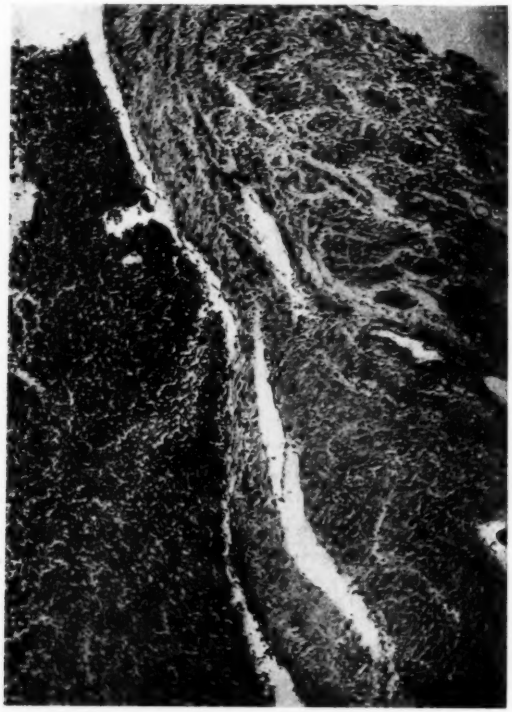

Sphacèle du muscle utérin.

Le grand tort fut de ne pas employer la voie vaginale et de faire une hystérectomie abdominale. Terminaison en plaçant un Mikulicz. Six jours après, la femme succombait. Diagnostic : péritonite.

(1) HOEHNE : « Rétention de débris placentaires » (*Centr. f. Gyn.*, 5 déc. 1914); — VERMELIN : « La rétention cotylédonnaire *post partum* » (*Rev. méd. de l'Est*, 1921, p. 184) ; — COUVELAIRE, enseignement oral dont VIGNES s'est fait l'écho dans *Physiologie obstétricale* (Paris, 1923), et qui a été repris par NOGUÈRES dans sa thèse.

L'intérêt de cette observation, très écourtée, réside dans les lésions constatées à l'examen de la pièce opératoire :

La face interne du muscle utérin présentait un aspect irrégulier, tomenteux, avec, de place en place, des insertions de fragments placentaires évidents ; ces derniers paraissaient particulièrement adhérents et ne se laissaient pas détacher sans déchirure. En dehors de ces insertions de cotylédons, le muscle utérin apparaissait en plusieurs points friable, de teinte gris noirâtre, nécrotique.

L'examen histologique a montré, au niveau des points d'insertion placentaire, des fragments de placenta profondément infectés, ainsi d'ailleurs que la caduque sous-jacente, jusqu'à une profondeur notable dans l'épaisseur du muscle utérin. Dans les régions où le muscle était à nu, sans revêtement décidual, il existait, en plus de l'infection, des plages de nécrose correspondant aux zones grisâtres signalées macroscopiquement, nécrose totale du muscle et du stroma conjonctif.

On constate aisément l'intérêt de ces constatations anatomiques pour décider de la conduite à tenir en pareil cas, où les manœuvres digitales ou instrumentales intra-utérines risquent évidemment d'être immédiatement néfastes à la malade.

VÉRIFICATION CLINIQUE DE LA COMMUNICATION DES GRANDES GAINES SÉREUSES DE LA MAIN

par

André Tailhefer

Nous avons opéré dans le service de notre maître, le docteur Proust, un phlegmon total des gaines palmaires, déjà très évolué. Ce cas nous a paru pouvoir vous être communiqué parce qu'il est l'illustration clinique de la description anatomique des gaines palmaires telle que Poirier l'a vérifiée par ses préparations.

L'anatomie des gaines séreuses de la région palmaire avait d'ailleurs été étudiée en détail avant les travaux du professeur Poirier. On entend souvent parler de la « gaine synoviale médiane postérieure de Poirier » ; en réalité, cette gaine avait été déjà décrite dans le *Traité d'Anatomie* de Sappey, mais Poirier a surtout précisé la fréquence et le mode de communication des gaines entre elles. Il avait semblé à Gosselin que les deux grandes gaines palmaires ne communiquaient qu'exceptionnellement (une fois sur soixante) ; Poirier a montré que cette communication existait dans la moitié des cas, mais qu'elle se faisait toujours par l'intermédiaire de la gaine médiane postérieure, qui est une formation constante en arrière du tendon de l'index. Cette communication se fait à la partie supérieure des gaines, à 2 ou 3 centimètres au-dessus du pli de flexion du poignet. Enfin, nous rappellerons que, si la communication de la gaine du pouce avec la gaine radiale est à peu près constante, par contre la communication de la gaine du cinquième doigt avec la gaine cubitale ne se voit que dans les deux tiers des cas.

Notre observation montre combien, dans certains cas, ces communications entraînent des conséquences désastreuses.

Il s'agit d'une femme de quarante-sept ans qui entre à l'hôpital à la suite d'une plaie de l'extrémité du cinquième doigt de la main droite. Cette plaie a d'abord été soignée en ville et nous ne savons pas exactement dans quelles conditions on a pratiqué une amputation ou une régularisation au niveau de la partie moyenne de la deuxième phalange du doigt. En tout cas, nous nous apercevons aussitôt de l'existence d'un phlegmon de toutes les gaines synoviales palmaires ; les doigts sont repliés en crochet, toute tentative d'extension est très douloureuse ; la main est étendue avec un gros œdème dorsal, la pression sur le trajet des gaines est nettement douloureuse, et l'on voit déjà une tuméfaction rouge à l'extrémité inférieure de l'avant-bras. La malade, qui ne dort plus depuis plusieurs nuits, présente un état général grave, avec température à 40°.

Nous pratiquons l'opération de Lecène avec mise à plat de bout en bout de toutes les gaines, en sectionnant le ligament annulaire antérieur et en respectant le filet thénarien du médian. Au cours de l'intervention, nous nous sommes trouvé en présence d'une véritable préparation anatomique des gaines palmaires distendues par le pus. Les trois gaines étaient également envahies et distendues par le pus. Le pus qui injectait la gaine radiale descendait jusqu'à l'extrémité inférieure de la première phalange du pouce. La troisième gaine médiane postérieure a dû être incisée de bout en bout derrière le tendon profond de l'index, elle descendait jusqu'à la partie moyenne de la main. Vers le haut, les lésions étaient très étendues, et le pus commençait à diffuser à l'avant-bras, ainsi que l'examen clinique le faisait craindre. Nous avons terminé par l'installation d'une irrigation continue par drains de Carrel.

Les suites opératoires ont d'abord été bonnes, avec chute de la température ; mais, malgré une surveillance attentive, au cinquième jour, la température remonte brusquement à 40° et nous constatons des signes de diffusion étendue à l'avant-bras. L'état général est grave et, sur le conseil du docteur Houdard, nous amputons l'avant-bras à la partie moyenne. Le pus avait diffusé jusqu'à ce niveau, au-dessous des fléchisseurs profonds, mais nous avons largement drainé et irrigué. Notre malade a guéri assez rapidement à la suite de cette mutilation.

Il y avait donc une fâcheuse communication des deux synoviales des doigts extrêmes par l'intermédiaire des trois gaines palmaires. D'après Poirier, il ne s'agit pas d'une rareté anatomique, mais d'une coïncidence de dispositions anatomiques assez fréquentes. L'infection, venant de la partie moyenne du petit doigt, s'est propagée et a abouti au plus grave des phlegmons de la main. Il faut donc être très attentif pour le traitement des lésions infectées des doigts et surtout des doigts extrêmes de la main. Dans nos hôpitaux, nous avons tous vu de véritables catastrophes à la suite de ces panaris incisés sans aucune règle avec des anesthésies ridiculement insuffisantes, alors qu'il est si facile de faire pour un doigt une anesthésie en bague qui vous permet d'exciser *(et non d'inciser)* les panaris. La plupart des médecins ont tort de considérer le traitement des panaris comme un traitement de petite chirurgie ; beaucoup de chirurgiens n'attachent pas assez d'importance à cette petite opération.

Le cas que nous venons de vous citer était une forme très évoluée au moment où la malade est entrée à l'hôpital ; mais, d'une façon générale, tous ces grands phlegmons des gaines sont d'un pronostic déplorable au point de vue de la fonction. Nous pouvons rapprocher de notre observation celle d'une malade opérée dans le service de notre maître,

le docteur Roux-Berger, par notre ami et collègue Sylvain Blondin ; bien que le traitement ait été vigoureusement conduit avec opération de Lecène, nous avons assisté au bout de quelques jours à l'évolution d'une arthrite du poignet et à l'envahissement de l'avant-bras avec hémorragies secondaires ayant nécessité la ligature de la radiale. Le résultat a été d'ailleurs bien relatif, la main conservée n'était qu'un battoir informe et douloureux, et en pratique ces malades en arrivent à réclamer ultérieurement une amputation. Nous sommes bien sceptique en ce qui concerne le retour de la fonction des tendons ; presque toujours ceux-ci s'éliminent ou, lorsqu'ils sont conservés, ils sont soudés par des adhérences cicatricielles. Jusqu'ici, on n'a jamais pu rendre la fonction à un tendon sur lequel est passé « l'orage de l'infection », ainsi que l'a écrit Bunnell, de San-Francisco, qui, avec Taylor et d'autres chirurgiens américains, ont étudié de très près les réparations tendineuses de la main et des doigts. Notre expérience personnelle de la réparation des tendons fléchisseurs nous a prouvé également que, dès qu'il y a eu la moindre infection péritendineuse, et même simple réaction séreuse, la fonction du tendon est perdue, à moins d'intervention ultérieure très aléatoire.

CYTO-STÉATO-NÉCROSE ET GANGRÈNE DU SEIN

par

H. Dupont et M. Perrot

Cette communication se trouve sous forme de « Recueil de Faits », *dans la première partie de ce fascicule (page 507).*

Discussion. — *M. Moulonguet.* — Je tiens à relever l'importance des phénomènes infectieux dans l'observation de MM. Dupont et Perrot. C'est là un caractère différentiel de première importance entre leur cas et ceux que nous avons étudiés, mon maître M. Lecène et moi.

Il est bien connu que l'infection du tissu adipeux y produit une métamorphose régressive qui aboutit à la disparition des cellules graisseuses et, au point de vue micro-chimique, au remplacement des graisses neutres par des lipoïdes et des acides gras. L'étude des épiploïtes infectieuses est à ce point de vue particulièrement démonstrative.

Les cas de cyto-stéato-nécrose du tissu cellulaire sous-cutané que nous avons étudiés étaient strictement des processus aseptiques, et c'est pourquoi nous nous sommes crus autorisés à admettre l'intervention des diastases lipasiques.

Le cas qui vient de nous être rapporté comporte de toute évidence un élément infectieux, qui rend son interprétation hypothétique.

M. Leroux. — Je reconnais l'exactitude de l'observation de M. Moulonguet. Je pense seulement, après avoir étudié le cas, que le facteur infectieux est ici à type gangreneux et semble brutal et rapide. Il paraît donc possible de dissocier cette infection récente des phénomènes de désintégration lente qui, d'après les coupes, sont certainement antérieurs.

ÉTUDE DE LA VASCULARISATION DES TUNIQUES DU SEGMENT GAUCHE DU COLON SES APPLICATIONS CHIRURGICALES

par

Jean Meillère

Cette communication paraîtra en « MÉMOIRE ORIGINAL » *dans un prochain numéro des* ANNALES.

POSITION ANORMALE DE L'OVAIRE ET DE LA TROMPE DANS LE MÉSO-APPENDICE AVEC SALPINGITE TUBERCULEUSE

par

Baillis et J. Delarue

Les rapports anatomiques étroits qui existent entre l'appendice et les annexes droites peuvent rendre difficile, en clinique, le diagnostic différentiel des appendicites et des salpingites. Lorsque les annexes sont en position iliaque, soit du fait d'une grossesse, soit du fait d'un retard de développement, les difficultés deviennent insurmontables. La thèse de Linatzis (Lyon, 1906-1907) rapporte un certain nombre d'observations de salpingite haute. MM. Mossé et Moulonguet (1) ont observé plus récemment une salpingite rétro-cæcale, avec abcès dont les symptômes nettement iliaques ont fait poser le diagnostic d'appendicite.

Dans le cas suivant, l'erreur de diagnostic habituelle en pareil cas a été commise, mais dans des circonstances particulièrement curieuses :

La jeune F... (Françoise), âgée de huit ans, est amenée au début de mars 1927 à la consultation du docteur Mouchet, à l'hôpital Saint-Louis.

Depuis deux ans, elle présente de temps en temps des crises douloureuses de la fosse iliaque droite accompagnées d'inappétence, d'un léger état nauséeux et souvent de diarrhée sans caractère particulier. Les crises durent peu. Dans l'intervalle, l'état de santé de l'enfant est satisfaisant.

L'examen de la malade, à l'entrée, montre une douleur à la pression dans la fosse iliaque droite, plus particulièrement au point de Mac Burney. Une contracture très légère des muscles de la paroi existe en ce point.

L'enfant est pâle et un peu amaigrie. Elle présente des adénopathies périphériques multiples. Mais sa température, prise quotidiennement, se maintient à 37°, et l'auscultation des deux poumons ne révèle aucun signe pathologique.

Aussi, malgré la légère diarrhée que présente de temps en temps la malade, le diagnostic d'appendicite chronique à poussées subaiguës est posé et l'intervention décidée.

Celle-ci, faite le 22 mars, fut des plus simples. Après incision de Mac Burney avec dissociation, la base de l'appendice est facilement découverte, la pointe assez aisément attirée hors du ventre ; quant à la partie moyenne de l'organe, elle est vite libérée par la section de quelques adhérences externes avasculaires. Le méso est lié et coupé ; l'appendice sectionné au thermo ; son moignon est enfoui.

(1) MOSSÉ et MOULONGUET : *Soc. Anatomique*, 192..

L'examen de la pièce opératoire permet les constatations suivantes :

L'appendice, long de 7 à 8 centimètres, ne présente pas extérieurement de lésions macroscopiques ; son méso est épaissi et large. Dans ce méso se trouve, près de la base de l'appendice, une petite tuméfaction de la grosseur d'un gros pois, considérée tout d'abord comme un ganglion lymphatique hypertrophié.

De la pièce opératoire, il est fait deux fragments :

1° La tuméfaction sphéroïde est détachée du méso et mise à part ;

2° Un autre fragment est constitué par l'appendice et son méso.

La coupe du premier fragment inclus dans le méso montre qu'il s'agit d'un ovaire.

Les follicules primordiaux y sont nombreux et normaux. Il existe des follicules en voie d'accroissement ; d'autres sont kystiques et très volumineux. Le stroma paraît particulièrement riche en fibres collagènes.

L'appendice apparaît sur les coupes à peu près normal. Les follicules lymphoïdes y sont très volumineux, comme il est habituel de l'observer chez l'enfant. Cependant, les colorations électives permettent de constater une sclérose assez importante de la paroi.

Le méso-appendice apparaît épaissi, envahi dans son ensemble par des faisceaux conjonctifs assez denses.

A l'une de ses extrémités sur la coupe se trouve un organe qu'on reconnaît être la trompe de Fallope : celle-ci est atrophiée, entourée d'une gangue collagène épaisse.

De part et d'autre de sa lumière siègent des follicules tuberculeux typiques, centrés chacun par une cellule géante.

Au-dessous de la trompe se trouve une zone riche en fibres musculaires lisses et en faisceaux conjonctifs, mouchetée çà et là de cellules inflammatoires, lymphocytes, plasmocytes et polynucléaires ; cette partie de la coupe correspond probablement au mésovarium.

Enfin, au-dessous encore, le méso paraît envahi de vaisseaux de petit calibre, disposés au sein d'un tissu conjonctivo-graisseux riche en cellules conjonctives ; cette région paraît être celle du hile de l'ovaire.

Pour qu'il s'établisse des rapports aussi étroits entre les annexes et le méso-appendice, il a fallu d'une part un retard à la migration pelvienne d'une trompe et d'un ovaire restés en position fœtale, au-dessus du pelvis.

Il a fallu, d'autre part, l'œuvre d'un processus pathologique capable de créer des adhérences intenses. Ici, nous trouvons la signature de la tuberculose salpingienne. Est-ce elle ou bien une autre inflammation préexistante qui est en cause ?

Peu importe. Il s'est constitué un véritable méso-appendice chirurgical que les ciseaux du chirurgien ont sectionné aussi aisément qu'il est fait dans les cas normaux et sans qu'il existe de différences assez nettes avec ceux-ci, capables de donner l'éveil au cours de l'intervention.

KYSTE DE LA LÈVRE INFÉRIEURE

par

Jean Baillis

Cette communication est l'histoire d'un kyste de la lèvre inférieure, que j'ai pu encore observer et enlever, dans le service de mon maître, le docteur Mouchet.

Le 16 mars 1927, on amenait à la consultation le jeune Chartier (Maxime),

âgé de douze ans, pour une petite tumeur indolore, siégeant au niveau de la lèvre inférieure, près de la commissure labiale droite.

Cette tumeur serait apparue il y a trois ans et, d'après les parents, aurait été consécutive à une morsure de la lèvre. L'enfant aurait fait une chute, se serait mordu ; un léger épanchement sanguin aurait suivi, d'où, après hématome, serait résulté le kyste que nous constatons aujourd'hui.

Jamais de manifestations inflammatoires n'ont été notées, et d'emblée la tumeur s'est révélée à l'observation des parents avec le volume qu'elle a lors de notre examen.

A ce moment, nous notons une masse du volume d'un gros pois, faisant surtout saillie au niveau de la zone muqueuse de la lèvre.

A la seule inspection, la translucidité de la tumeur se devine sous le revêtement muqueux.

La palpation montre cette tumeur nettement enkystée et assez peu rénitente.

Nous faisons le diagnostic de kyste salivaire, sans tenir compte des commémoratifs fournis par la famille. Le traumatisme, en effet, nous semble n'avoir joué aucun rôle dans l'apparition de la tumeur. Cette dernière est extirpée en incisant en quartier d'orange, dans la zone muqueuse de la lèvre.

C'est cette tumeur que j'ai l'honneur de vous présenter, en même temps que des coupes histologiques qui l'intéressent et dont voici les résultats :

On trouve un îlot glandulaire fait d'acini à cellules séreuses et muqueuses.

Puis, au voisinage, au sein d'un tissu conjonctif parcouru de quelques fibrilles musculaires striées, existe une vaste cavité.

La paroi de cette cavité présente, de dehors en dedans, une épaisse couche conjonctive collagène qui la relie au tissu d'alentour et qui, en quelques points, présente un infiltrat lymphocytaire.

Dans sa portion la plus intime, en bordure de la cavité, on note un revêtement d'apparence épithélial, multistratifié, qui apparaît disloqué.

D'après cet examen, il s'agit bien d'un kyste salivaire.

En résumé, ce fait m'a paru intéressant, moins peut-être par sa rareté que par les circonstances cliniques qui l'entourent.

Nous avons vu, en effet, qu'un hématome a précédé son apparition. Mais il apparaît cependant certain qu'il n'y a que coïncidence et qu'il n'existe aucun rapport entre le kyste et le traumatisme qui l'a précédé.

ARTICULATION COSTO-SCAPULAIRE BILATÉRALE

par

Alejandro-Rodriguez Cadarso

de Santiago de Compostela (Espagne)

Il y a déjà quelque temps qu'un de nos collègues nous offrit la radiographie que nous avons l'honneur de présenter.

Et, bien que nous la croyons très intéressante, nous ne nous sommes pas décidé à la faire connaître parce que nous avions des doutes, et nous ne devons pas nier que nous en avons encore quelques-uns, en ce qui concerne son exacte interprétation.

Dans le but de les faire disparaître, nous fîmes, et encore tout récemment, tout ce que nous avons pu, pour obtenir d'autres radiographies, qui, faites dans de meilleures conditions, nous permirent d'observer des contours mieux définis de l'omoplate et dans une plus grande étendue.

Nous désirions des épreuves de profil exécutées selon le procédé de Béclère, et surtout dans les conditions que signale très justement M. G. Huc dans son récent et très intéressant travail sur les aplasies de la clavicule (*Ann. d'Anat. path.*, mars 1927), comme nécessaires pour éviter les causes d'erreur qui peuvent provenir de l'altération de la statique vertébrale et des rapports habituels de la ceinture avec le thorax dans la position couchée.

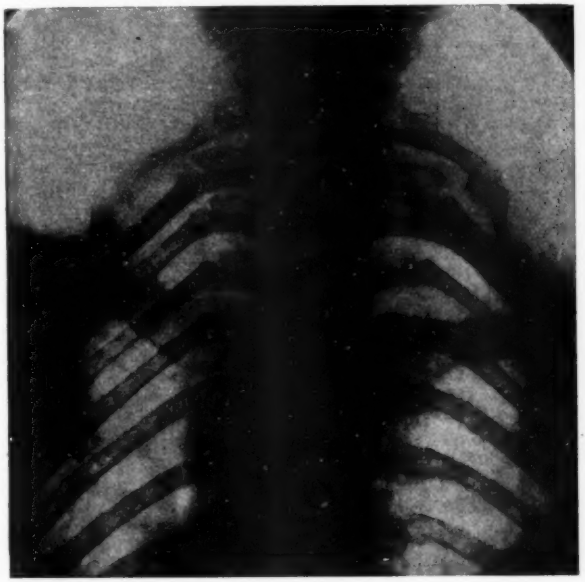

Articulation costo-scapulaire.

Mais cela ne nous a pas été possible, le sujet qui avait donné lieu à cette observation ayant quitté le pays.

En regardant pour la première fois la radiographie, nous avons d'abord cru qu'il s'agissait d'un cas dans lequel il existait deux septièmes côtes cervicales, formées chacune de deux segments articulés entre eux, suivant une disposition à peu près semblable à celle qui est représentée dans le calque 13 du travail de Léri et Péron (« Etude anatomo-radiographique des côtes cervicales », *Paris Médical*, n° 41, 1924).

Mais, en observant avec plus de soin, nous nous rendîmes bientôt compte qu'il s'agissait, à notre avis, d'un fait beaucoup plus intéressant.

Notre très savant collègue le radiologue de Vigo, Dr Millán, à qui nous avons montré la radiographie, y vit ce que nous croyons y observer

comme le plus important, et qui est ceci : l'angle supérieur et interne de chacune des omoplates est prolongé par une pièce osseuse qui va s'articuler supérieurement avec une septième côte cervicale.

Sur le côté gauche de la radiographie, il nous paraît qu'on peut voir, avec une grande clarté, comment le bord spinal de l'omoplate se continue avec le bord interne de la pièce surnuméraire, laquelle, dans sa partie supérieure, rappelle un peu par sa forme l'extrémité supérieure d'un cubitus.

Nous croyons que ce fait mérite d'être connu pour bien des raisons, en particulier pour la suivante : nous savons qu'on a observé des cas dans lesquels l'omoplate s'unissait, au moyen de pièces surnuméraires, avec l'occipital ou avec la colonne vertébrale, le moyen d'union étant très variable ; mais nous ne croyons pas qu'on ait jusqu'ici signalé un seul cas dans lequel la pièce surnuméraire s'articulait avec une côte cervicale.

D'autre part, la disposition bilatérale est un fait très rare. Nous n'avons trouvé, en effet, aucune observation semblable dans la bibliographie que nous avons revisée à ce sujet. De plus, Delchef (« L'élévation congénitale de l'omoplate », *V^e réunion annuelle de la Société française d'Orthopédie*, 1923) dit ce qui suit : « S'il arrive qu'une union scapulo-vertébrale existe dans un cas bilatéral (cas de Vulpius, rapporté par Schmidt), on n'a pas, à notre connaissance, relevé d'union osseuse des deux côtés. »

Si l'on considère, comme quelques-uns le veulent, certains de ces prolongements comme des côtes cervicales, on pourrait peut-être voir, dans le cas que nous venons de décrire, la portion périphérique d'une côte cervicale, formée par deux segments articulés entre eux et soudés à l'angle supérieur et interne de l'omoplate.

Mais notre but n'est pas de traiter maintenant de la signification possible de cette pièce osseuse ; nous voulons seulement soumettre cette radiographie à l'étude de la Société, pour qu'elle examine si elle mérite d'être interprétée comme nous l'avons fait, ou d'une façon différente.

SUR LA PRÉSENCE D'UNE ANASTOMOSE HÉPATO-MÉSENTÉRIQUE SUPÉRIEURE

par

Dr C.-C. Velluda et St. Jianu

de l'Institut d'Anatomie descriptive et topographique de Cluj (Roumanie)

Sur un cadavre de cinquante ans, nous avons trouvé une anomalie assez rare et intéressante, concernant une anastomose jetée entre l'artère hépatique et l'artère mésentérique supérieure.

Sur ce cadavre, le tronc cœliaque naissait normalement de l'aorte au-dessous des artères diaphragmatiques, très près de l'origine de l'artère mésentérique, donnant l'apparence, à première vue, d'un tronc commun cœliaco-mésentérique.

Le tronc cœliaque présentait plus loin la disposition classique fournissant les trois artères, hépatique, splénique et coronaire stomachique. L'artère hépatique ayant un trajet normal jusqu'à sa terminaison, émettait à 3 centimètres de son origine au tronc cœliaque, en dedans de l'origine de l'artère pylorique,

un rameau du calibre d'une allumette et d'une longueur de 7 centimètres. Dès son origine, ce rameau descendait en bas et en dedans, en passant sous le duodénum et le pancréas, pour se terminer dans une anse artérielle de l'intestin grêle.

La terminaison dans cette anse artérielle se faisait à 1 centimètre de l'origine de la mésentérique. Au total, cette anse vasculaire paraissait formée, à cause de cela, par un rameau mésentérique et par un autre hépatique (voir fig. 1). A part ce rameau anastomotique, l'artère mésentérique supérieure ne présente rien d'anormal.

FIG. 1.

1, aorte ; 2, tronc cœliaque ; 3, art. mésentérique supérieure ; 4, art. hépatique ; 5, anastomose hépato-mésentérique ; 6, art. de l'intestin grêle ; 7, anse de l'intestin grêle.

En ce qui concerne les rapports avec le pancréas, le rameau anastomotique, de même que dans le cas de Brunin (1), était seulement accolé à la face postérieure du pancréas ; il était rétropancréatique et non intrapancréatique. Dans son trajet, il n'émettait aucune collatérale.

Des cas semblables ont été signalés par Bühler (2) et par Brunin. Dans le cas de Bühler, il était question d'une anastomose rétropancréatique entre le tronc cœliaque et l'artère colique moyenne ; dans celui de Brunin, d'une anastomose rétropancréatique entre l'hépatique et le tronc de l'artère mésentérique supérieure. Dans notre cas, comme on le voit plus haut, l'anastomose rétropancréatique provenait, comme dans le cas de Brunin, de l'hépatique, et se terminait, comme dans celui de Bühler, dans un des rameaux de l'artère mésentérique.

Les anomalies du tronc cœliaque sont bien connues, et, en particulier, celle qui concerne l'origine des artères mésentériques supérieures et du tronc cœliaque par un même tronc commun nommé, par Hochstetter et Rathke (3) tronc cœliaco-mésentérique.

Cette disposition qui, chez l'homme, survient sous forme d'anomalie, est constante chez beaucoup d'animaux (Lacerta, Anoures, Talpa, Europea, Phocaena,

etc., etc.). Chez l'homme, certains auteurs comme Hyrtl, Haller, Krause, Aeby (3), considèrent cette anomalie comme assez rare, ne l'ayant rencontrée qu'une fois, tandis que Meckel (4) en décrit cinq variations. Il compare cette disposition avec la disposition du Talpa europea, affirmation combattue par Tandler (5) à la suite des recherches embryologiques portant sur la taupe et sur l'homme. Ces recherches ont eu pour objet le développement de l'artère omphalo-mésentérique ; ainsi Tandler a fixé, d'une façon précise, comment évoluent les artères cœliaque et mésentérique. D'après cet auteur, l'artère omphalo-mésentérique chez l'homme nait, comme chez la taupe, de l'aorte par quatre racines superposées de la partie craniale vers la partie caudale (voir fig. 2).

Ces racines sont anastomosées ventralement entre elles en formant un tronc vasculaire longitudinal parallèle à l'aorte, nommé par Tandler *anastomose*

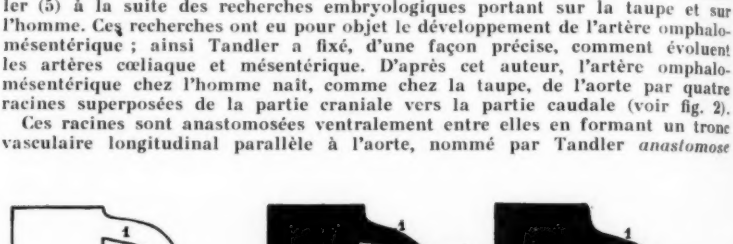

FIG. 2 (d'après Tandler).

A, schéma représentant la disposition de l'artère omphalo-mésentérique ; *Ao*, aorte ; *1-4*, les quatre racines de l'art. omphalo-mésentérique ; *Avl*, anastomose ventrale longitudinale ; *Aom*. art. omphalo-mésentérique.

B, schéma représentant le mode de formation du tronc cœliaque et de l'art. mésentérique supérieur ; *1* et *4*, première et quatrième racine de l'art. omphalo-mésentérique ; *G*, art. gastrique gauche ; *S*, art. splénique ; *H*, art. hépatique ; *R*, rudiment de l'extrémité distale de l'anastomose ventrale longitudinale.

C, schéma représentant le mode de formation de l'anastomose hépatico-mésentérique (d'après Brunin) ; *1* et *4*, première et quatrième racines de l'art. omphalo-mésentérique ; *G*, art. gastrique gauche ; *S*, art. splénique ; *CD*, art. gastro-duodénale ; *P*, art. pylorique ; *H*, art. hépatique ; *RA*, rameau anastomotique.

ventrale longitudinale; et c'est ce tronc qui va constituer, en union avec la quatrième racine, l'artère omphalo-mésentérique.

Plus tard, chez l'homme, l'anastomose ventrale longitudinale, la deuxième et la troisième racines s'oblitèrent, et il ne subsiste que la première et la quatrième (fig. 2, B). De la première racine naissent le tronc cœliaque et ses branches ; la quatrième, avec l'omphalo-mésentérique primitive, deviendra l'artère mésentérique supérieure sur laquelle on trouve, pendant quelque temps encore, un petit bourgeon, trace de l'extrémité inférieure de l'anastomose longitudinale.

Des modifications dans ce développement normal donneront naissance à toute une série d'anomalies du tronc cœliaque ou de l'artère mésentérique. Ainsi, la présence d'un tronc commun cœliaco-mésentérique peut s'expliquer soit par la disparition de la première racine en même temps que des deuxième et troi-

sième qui s'oblitèrent normalement, et la persistance seulement de la quatrième racine et de l'anastomose longitudinale, comme Tandler l'a constaté chez la taupe, soit par la disparition des quatrième, troisième et deuxième racines et la persistance seulement de la première racine et de l'anastomose longitudinale.

En ce qui concerne notre cas, l'anastomose hépato-mésentérique, comme dans le cas de Brunin, résulte, d'après ce qui précède, de la persistance même de l'anastomose ventrale longitudinale : la première racine formant le tronc cœliaque, la quatrième l'artère mésentérique, les deuxième et troisième racines disparaissant.

La terminaison de cette anastomose ne se fait pas directement dans l'artère mésentérique, mais dans un de ses rameaux, comme dans le cas de Bühler.

Bühler explique cela par une migration anormale de l'embouchure de cette anastomose le long de l'artère mésentérique. Tandler donne encore une explication : celle de la persistance seulement de la portion supérieure de l'anastomose ventrale longitudinale, tandis que la portion inférieure de cette anastomose a disparu, mais a été remplacée par une artère hépatique accessoire de la mésentérique, qui se serait unie avec la portion persistante de cette anastomose.

Dans la disposition que nous avons observée, nous devons encore signaler l'extrême rapprochement de l'artère mésentérique et du tronc cœliaque, ce qui donne l'apparence d'un seul tronc. Il est très probable qu'à un moment donné ce rapprochement peut devenir intime, que les deux vaisseaux forment un seul tronc cœliaco-mésentérique. Dans ce cas, la modalité de formation de ce tronc serait due, d'après Toldt, Frédérick (6), Klaatsch (7), au rapprochement et à la fusion des deux vaisseaux et non au processus décrit par Tandler.

Il est très probable que les cas de persistance d'un tronc cœliaco-mésentérique sont dus tantôt à l'une, tantôt à l'autre des causes invoquées, et peut-être aussi aux deux à la fois.

NOTE SUR LA VASCULARISATION DES CARTILAGES COSTAUX

par

E. Leblanc et Mlle F. Sayog

du Laboratoire d'Anatomie de la Faculté de Médecine d'Alger

Depuis les discussions de la Société de Chirurgie (décembre 1924 et janvier 1925) soulevées à propos d'un cas de chondrite primitive dû à Dujarier, par les travaux de Linberg et de Henschen (*Handb. der prakt. Chir. d. Gane*), discussions au cours desquelles des doutes furent émis sur les faits de vascularisation normale des cartilages costaux signalés par les auteurs allemands, aucune recherche nouvelle n'est venue éclairer cette importante question.

Les auteurs de la présente note ont examiné systématiquement des cartilages costaux de sujets jeunes, et conformément aux assertions de Linberg et de Henschen, ont trouvé ces cartilages richement vascularisés.

Sur les coupes, après fixation à l'alcool à 90° ou au Bouin, et coloration à l'hématoxyline-éosine, on constate la présence, dans la région centrale des cartilages, de séries de lacunes ovalaires, disposées en files régulières.

Le collagène, fortement teinté par l'éosine, forme la paroi de ces lacunes qui contiennent une artériole, des veines et du conjonctif lâche.

Les cellules cartilagineuses ne sont pas modifiées autour des lacunes.

On peut admettre que les artères venues des branches superficielles des artères intercostales pénètrent le cartilage à ses extrémités et parcourent la région centrale en se divisant en fins ramuscules contenus dans les travées linéaires.

Il s'agit d'une disposition normale, car les éléments vasculaires sont nombreux, identiquement renfermés dans des loges régulièrement disposées, ce qu'on ne constaterait pas dans un stade de préossification, dont les localisations sont forcément irrégulières. De plus, nous avons noté l'aspect ordinaire des cellules cartilagineuses autour des lacunes vasculaires.

Les fragments cartilagineux traités par la méthode de Spalteholtz montrent macroscopiquement, à défaut des vaisseaux trop fins pour s'injecter par le bleu de Prusse dans l'essence de térébenthine des artères intercostales, des travées conjonctives régulières, groupées dans le centre du cartilage.

ESTOMAC BILOCULAIRE CONGÉNITAL

par

Amandio Tavares

On distingue, comme on le sait, deux variétés d'estomac biloculaire ou en sablier : la congénitale et l'acquise. Néanmoins, l'existence de la première, admise par certains, est niée par d'autres, qui considèrent l'estomac biloculaire comme étant toujours le résultat des altérations pathologiques (ulcères, brides, cicatrices) que l'on observe, de concert, dans la majorité des cas. Certains partisans de la congénitalité de cette malformation vont, comme Roger Williams (1), jusqu'à admettre que ces lésions concomitantes sont secondaires et consécutives à la sténose congénitale : le passage des aliments à travers une partie rétrécie achèverait d'irriter la muqueuse des deux côtés de la sténose, causant des érosions et des ulcérations.

Pour que l'on puisse affirmer qu'un estomac biloculaire est d'origine congénitale, disent les auteurs, il est indispensable que la biloculation n'ait occasionné aucune perturbation gastrique sérieuse pendant la vie, qu'elle ne disparaisse ou ne s'efface pas par l'insufflation de l'organe et qu'elle ne soit pas accompagnée d'une lésion quelconque appréciable de ses tuniques.

Dans un excellent mémoire publié en 1908, Veyrassat (2) cherche à montrer l'insuffisance des arguments invoqués en faveur de la congénitalité de la malformation (anatomie comparée, anomalie de distribution artérielle, hypertrophie de certains fascicules musculaires, absence de symptômes gastriques), et il ajoute qu'elle a contre elle ce fait capital qu'on n'a jamais trouvé l'estomac biloculaire chez le fœtus ou chez l'enfant.

(1) Roger Williams : « Ten cases of congenital contraction of the stomach » (*Journal of Anat. and Physiol.*, 1882).

(2) Veyrassat : « L'estomac biloculaire et son traitement chirurgical » (*Revue de Chirurgie*, 1908).

Quelques cas, cependant, ont été rapportés, comme celui de Delamare et Dieulafé (1), constaté chez un nouveau-né, et celui de Sandfort, chez un fœtus. La biloculation du premier a été mise en doute par Moynihan, qui eut l'occasion d'observer la pièce.

En Portugal, Marques dos Santos et Alberto Pessoa (2) ont signalé un cas d'estomac biloculaire observé chez un nouveau-né à terme. La capacité maximum de l'organe était de 265 centimètres cubes et, selon ce que l'on peut inférer

Fig. 1. — Face antérieure.

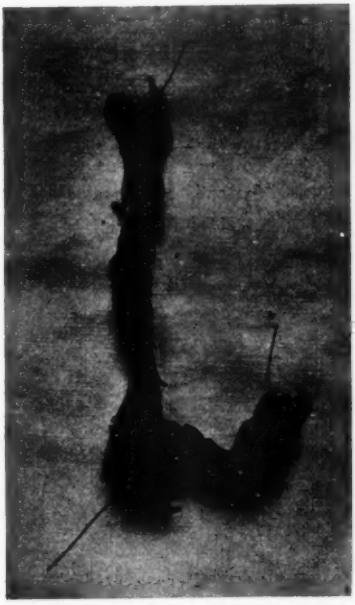

Fig. 2. — Face postérieure.

de la figure correspondante, les deux poches, séparées par une constriction très nette, étaient presque égales.

Le 22 juin 1926, j'ai observé un cas d'estomac nettement biloculaire sur un fœtus à terme du sexe féminin qui présentait, en outre, de l'hydrocéphalie, de la polydactilie des quatre extrémités et une rate volumineuse portant une petite rate surnuméraire fixée sur l'épiploon gastro-splénique. L'estomac, vu par sa face antérieure (fig. 1), apparaît constitué par deux portions bien distinctes :

(1) Delamare et Dieulafé : « Estomac de nouveau-né à tendance biloculaire » (*Journal de l'Anat. et de la Physiol.*, 1906).

(2) Marques dos Santos et Alberto Pessoa : *Catálogo do Museu de Anatomia Patológica da Universidade de Coimbra*, 1915.

une gauche ou cardiaque, en forme de poche arrondie, située un peu à gauche de la ligne médiane et mesurant 4 centimètres de circonférence ; l'autre, droite ou pylorique, de forme tubulaire, séparée de la première par une constriction profonde de la grande courbure. Cette seconde portion, qui croise la ligne médiane à 3 centimètres du diaphragme, comprend à son tour deux segments : l'un légèrement descendant, de 6 millimètres de largeur sur 12 millimètres de longueur, l'autre, ascendant, un peu plus large (8 mm.) et qui a 1 centimètre de long. Ces deux segments se réunissent selon un angle obtus à ouverture supérieure, et c'est au niveau du sommet de cet angle que la portion pylorique présente sa plus grande largeur (1 cm.), formant une espèce de seconde poche rudimentaire, plus évidente à la surface antérieure de l'organe, comme nous le verrons. En regardant l'organe par sa face postérieure (fig. 2), on voit la constriction décrite ci-dessus et un sillon très profond, de direction verticale, situé un peu à gauche, intéressant donc la portion cardiaque, ce qui fait que cette poche, dont la face postérieure est moins convexe que l'antérieure, apparaît maintenant plus allongée dans le sens vertical (2 cm.) que dans le sens transversal (12 cm.). Il résulte encore de cette disposition que les deux portions visibles à l'examen de la face antérieure sont comme reliées par un troisième segment très court.

L'estomac ouvert, après m'être assuré de la parfaite perméabilité de l'orifice pylorique, j'ai observé les deux poches, dont la seconde est très évidente ; elles sont réunies par un segment rétréci. Les plis longitudinaux de l'œsophage s'interrompent au niveau du cardia selon une ligne régulière, la plus grande partie de la surface antérieure de la première poche étant lisse et dépourvue de plis ; au contraire, la muqueuse du segment rétréci et de la portion de la première poche qui en est voisine formait des plis très nombreux, orientés la plupart dans le sens transversal. La deuxième poche et la portion voisine du pylore présentaient aussi des plis, mais beaucoup moins nombreux.

On ne remarquait aucune altération sur la muqueuse. L'épaisseur de la couche musculaire est plus grande dans la seconde portion que dans la première ; au niveau de celle-ci et du rétrécissement, elle était sensiblement la même.

Je dois remarquer que les dimensions ci-dessus indiquées ont été prises après que le fœtus qui présentait l'anomalie en question avait séjourné pendant quelques mois dans un liquide conservateur.

Cette observation montre, il me semble, que l'existence de la biloculation gastrique congénitale est indéniable. On peut dire, tout au plus, que cette variété est beaucoup plus rare que la variété acquise.

Quant à sa signification, diverses théories ont été émises, ce qui prouve que le sujet n'est pas suffisamment éclairci. Toutefois, je crois que la plus acceptable de toutes est celle qui considère l'anomalie comme la reproduction incomplète d'une disposition normale chez certains mammifères inférieurs, théorie qui est adoptée par un grand nombre d'auteurs et corroborée par les études d'anatomie comparée auquel se sont consacrés quelques-uns d'entre eux.

(Institut d'Anatomie de la Faculté de Médecine de Porto, Portugal.)

Le Secrétaire général :
ROGER LEROUX.

Les Secrétaires des Séances :
RENÉ HUGUENIN, ANDRÉ RICHARD.

Le Gérant : F. AMIRAULT. NIORT. — IMP. TH. MARTIN.

uche
utre,
cons-
se la
deux
mil-
qui a
tus à
por-
spèce
l'or-
posté-
pro-
por-
noins
sens
cette
rieure

l'ori-
ente ;
l'œso-
plus
sse et
de la
nom-
et la
moins

de la
a pre-
ent la

prises
é pen-

ulation
e cette

e qui
crois
omalie
ez cer-
ombre
uel se

gal.)

es :
HARD.

RTIN.